

Г. М. Семенов В. Л. Петришин М. В. Ковшова
OCR by SHMEL

ХИРУРГИЧЕСКИЙ ШОВ

Санкт-Петербург
Москва • Харьков • Минск
2001

ВВЕДЕНИЕ

Данное учебное пособие предназначено в основном для студентов старших курсов, интересующихся хирургией, и молодых врачей-хирургов. Оно не претендует на энциклопедичность, поскольку целью авторов являлось описание лишь наиболее простых, часто используемых, ручных способов соединения тканей. Относительным недостатком многих пособий является изложение лишь теоретических аспектов техники наложения хирургических швов. Однако молодому специалисту на первых порах его самостоятельной деятельности в большей степени важны конкретные практические советы, демонстрации «маленьких хитростей».

Многие вопросы техники выполнения хирургических швов на первый взгляд кажутся несложными, даже элементарными. В то же время детальный анализ показывает, что при выборе хирургических игл, шовного материала, проведении нитей сквозь ткани, завязывании узлов необходимо учитывать много нюансов. Их несоблюдение приводит к накоплению технических ошибок и в конечном итоге ухудшает результаты оперативного вмешательства. Для лучшего освоения методики наложения хирургических швов авторы старались максимально четко описывать все действия, выполняемые хирургом. Кроме того, для облегчения понимания все наиболее важные этапы наложения хирургических швов детально проиллюстрированы. Рисунки выполнены кандидатом медицинских наук, доцентом В. Л. Петришиным.

Предлагаемые способы наложения хирургических швов могут быть использованы не только в традиционных областях хирургии, но также в микрохирургии и видеоэндохирургии. Авторы стремились к формированию у читателя единого алгоритма действий в комплексе «хирургическая игла — шовный материал — иглодержатель — хирургический шов — петля — узел».

Наряду с демонстрацией общепринятых способов завязывания узлов в пособии представлены разработки сотрудников кафедры оперативной хирургии и клинической анатомии Санкт-Петербургского государственного медицинского университета им. акад. И. П. Павлова. Данное пособие отражает многолетний опыт преподавания основ хирургической техники на этой кафедре. Предложенные оригинальные способы завязывания узлов успешно прошли экспериментальные и клинические испытания. Решением Методического совета СПбГМУ им. акад. И. П. Павлова эта книга одобрена в качестве учебного пособия.

Авторы будут признательны за высказанные критические замечания и практические предложения, понимая, что в небольшом руководстве невозможно осветить все аспекты методики наложения хирургических швов.

1. КОНСТРУКТИВНЫЕ ОСОБЕННОСТИ ИГЛ, ПРИМЕНЯЕМЫХ В ХИРУРГИИ

Хирургическая игла является обязательным инструментом при наложении швов. Для выполнения высокоточных действий по проведению нитей через ткани к хирургическим иглам предъявляются многочисленные требования.

1.1. ТРЕБОВАНИЯ, ПРЕДЪЯВЛЯЕМЫЕ К ХИРУРГИЧЕСКИМ ИГЛАМ:

Максимальная прочность при минимальной толщине.

Противодействие деформации.

Длительное сохранение механических свойств без развития «усталости» металла.

Отсутствие тенденции к излому.

Стабильность положения в иглодержателе.

Исключение разрушения шовного материала (перетирания нити, ее расслоения, разрыва).

Незначительное повреждение тканей при проведении иглы.

Устойчивость к коррозии.

Простота стерилизации.

Технологичность изготовления при низкой себестоимости.

1.2. ВИДЫ ХИРУРГИЧЕСКИХ ИГЛ

Хирургическая игла состоит из трех частей: ушка, тела и кончика (острия) (рис. 1). Сочетание этих элементов определяет различные формы хирургических игл:

прямая игла;

лыжеобразная игла с изгибом вблизи кончика;

дугообразно изогнутая игла.

Дугообразно изогнутая игла характеризуется следующими параметрами: величиной радиуса изгиба; частью длины окружности, занимаемой иглой (выделяют иглы, составляющие $\frac{3}{8}$, $\frac{1}{8}$, $\frac{5}{8}$ от длины окружности); длиной иглы в выпрямленном состоянии.

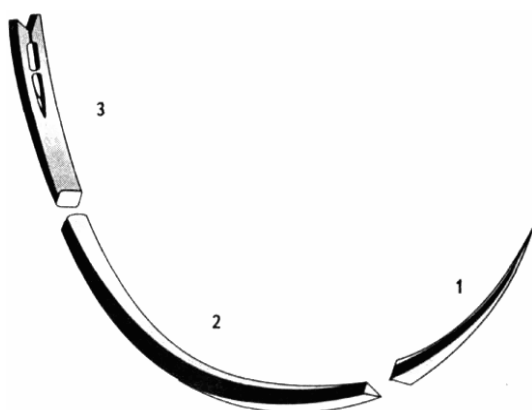


Рис. 1. Составляющие хирургической иглы:

— кончик (острие),

— тело, 3 — ушко.

Использование игл разной формы в зависимости от уровня действий в ране подчиняется определенным закономерностям.

1. Ткани, расположенные поверхностно, или органы, выведенные на поверхность тела, могут быть сшиты с помощью прямых игл. Такими иглами, например, возможно наложение швов на кожу, выведенную из брюшной полости кишку, выделенное сухожилие (рис. 2).

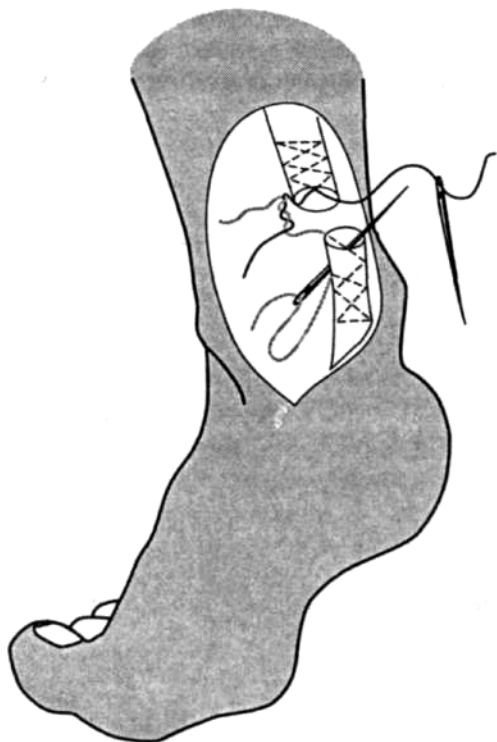


Рис. 2. Наложение швов с помощью прямой иглы на ахиллово (пяточное) сухожилие.

2. Чем ближе к дну узкой раны производится сшивание тканей, тем большую часть длины окружности должна составлять игла. В частности, для наложения швов на кожу, собственную фасцию или края апоневроза, находящиеся поверхностно, применяют иглы, изогнутые на $\frac{3}{8}$ длины окружности. Для соединения относительно глубоко расположенных мышц может быть использована игла $\frac{1}{2}$ длины окружности. Для соединения тканей в глубокой ране со сложными топографо-анатомическими взаимоотношениями, например в полости таза, лучше использовать иглу в $\frac{5}{8}$ окружности (рис. 3).

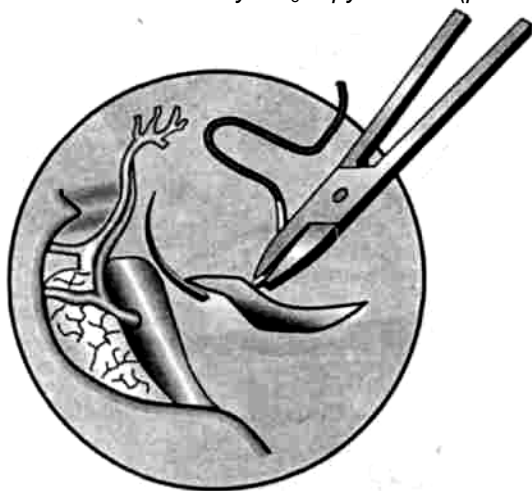


Рис. 3. Особенности положения изогнутой иглы, составляющей $\frac{5}{8}$ длины окружности, вблизи магистральных сосудов в полости малого таза.

3. В микрохирургии в условиях ограниченного обзора и необходимости постоянного контроля в

поле зрения положения кончика иглы у важнейших анатомических элементов (сосудов и нервов) применяют укороченные хирургические иглы — $\frac{1}{4}$ и $\frac{3}{8}$ длины окружности (рис. 4).

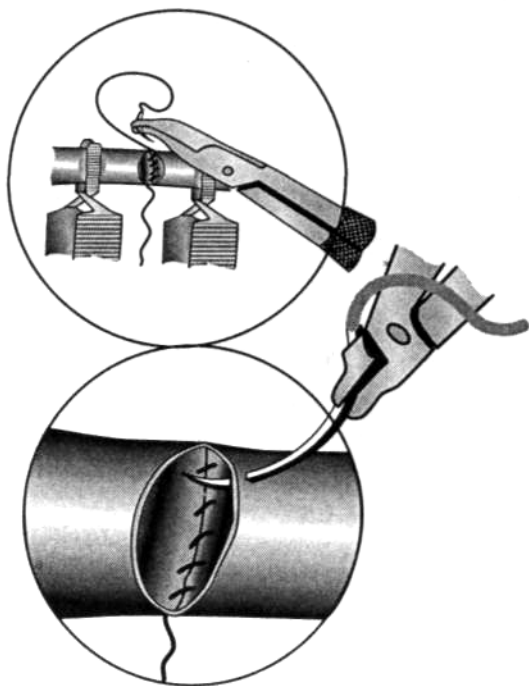


Рис. 4. Применение укороченных хирургических игл.

1.3. ОСОБЕННОСТИ КОНСТРУКЦИИ УШКА ХИРУРГИЧЕСКОЙ ИГЛЫ

Ушко хирургической иглы может быть закрытым или открытым.

Закрытое ушко соответствует таковому у обычной швейной иглы и имеет овальный, круглый, прямоугольный или квадратный просвет (рис. 5). Иглы с таким ушком используются для шва сухожилия.

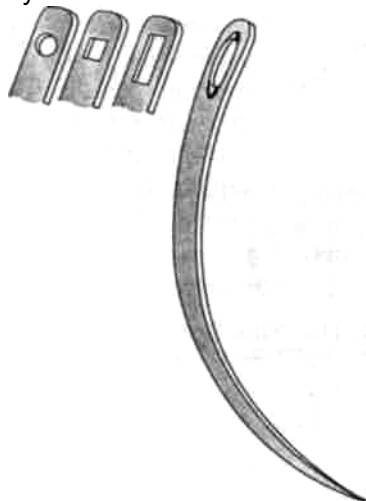


Рис. 5. Закрытое ушко хирургической иглы с круглым, квадратным, прямоугольным и овальным просветами.

К *преимуществам* закрытого ушка относятся:

- постоянство диаметра иглы на протяжении тела и ушка, облегчающее ее проведение через мягкие ткани;
- предотвращение разволожнения и перетирания нити, особенно полифиламентной;

- технологическая простота изготовления игл.

Относительными *недостатками* закрытого ушка являются:

- небольшая механическая прочность: для продевания даже тонкого шовного материала ушко должно иметь максимально широкий просвет, что достигается за счет истончения стенок ушка;
- трудоемкость вдевания нити.

Открытое, или «французское», ушко имеет прорезь в виде «ласточкиного хвоста», обращенную в сторону тупого конца иглы. Пружинящие зубцы на внутренней поверхности прорези удерживают нить после ее введения. В зависимости от количества зубцов открытое ушко может быть одиночным или двойным. Подобный вариант конструкции ушка чаще всего используется в хирургии (рис. 6). Конструктивные особенности двойного ушка позволяют вдевать в одну и ту же иглу нити различной толщины. Кроме того, возможна «зарядка» иглы одновременно двумя нитями разной толщины или цвета. Например, комбинированный гемо-статический шов на ткань печени (шов Кузнецова—




Рис. 6. Игла с открытым двойным ушком типа «ласточкин хвост».

Пенского) можно быстро и надежно наложить с помощью иглы с двойным ушком, в которое введены две полихромные нити. *Преимуществами* открытого ушка являются:

- минимальная трудоемкость введения нити;
- универсальность применения.

Открытое ушко типа «ласточкин хвост» имеет следующие *недостатки*:

расстояние между расходящимися концами ушка значительно превышает диаметр тела иглы, увеличивая повреждение тканей;

поперечное сечение расширенного ушка «суммируется» с толщиной двойной нити, заряженной в него, усугубляя наносимую иглой травму;

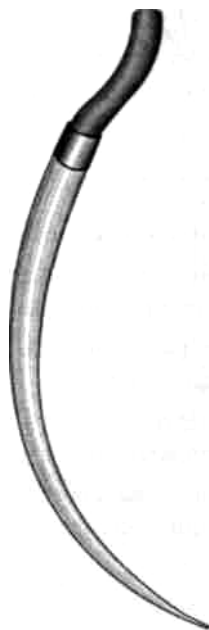упругие свойства зубцов ушка быстро утрачиваются. Это может привести к неожиданному выпадению нити из иглы при приближении ушка к поверхности ткани или органа;

зубцы ушка могут разволокнить или перетереть нити, особенно полифиламентные.

В современных конструкциях нить и хирургическая игла соединены в единое целое (атравматическая игла, рис.7), что дает ряд существенных *преимуществ*:

диаметр тела атравматической иглы и толщина нити совпадают, сводя к минимуму повреждение сшиваемых тканей;

за атравматической иглой следует ординарная нить, в отличие от проведения двойной нити иглой с открытым или закрытым ушком;



исключается разволокнение шовного материала.

Методы фиксации нити к atraumaticкой игле различны и зависят от ее диаметра:

- на торце игл больших размеров просверливают отверстие, в котором обжимают нить;
- в иглах малого размера нить завальцовывают.

Недостатками atraumaticких игл являются:

- вероятность отрыва нити в месте крепления к игле;
- возможность деформации и перелома иглы вблизи места соединения с нитью;
- ограниченность количества швов, определяемая заданной длиной нити;
- невозможность повторного применения иглы после использования всей нити;
- высокая себестоимость, которая существенно снижается при массовом производстве.

Рис. 7.
Атраumaticкая игла.

1.4. ОСОБЕННОСТИ КОНСТРУКЦИИ ТЕЛА ИГЛЫ

В зависимости от формы поперечного сечения хирургические иглы бывают круглыми (овальными), трехгранными, квадратными, прямоугольными, трапециевидными (рис. 8).

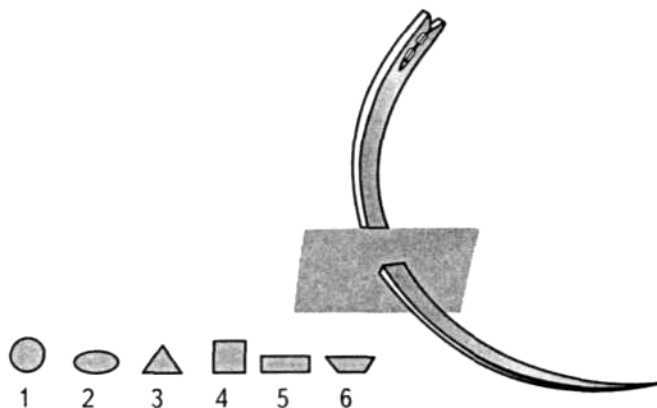


Рис. 8. Особенности формы поперечного сечения тела иглы: 1 — круглое, 2 — овальное, 3 — трехгранное, 4 — квадратное, 5 — прямоугольное, 6 — трапециевидное.

Предназначение игл в зависимости от формы поперечного сечения различно.

Круглые (колющие) иглы также называют «кишечными». Они применяются для прокалывания стенок полых органов: желудка, тонкой и толстой кишки, желчных путей. Эти иглы также могут быть использованы для наложения швов на сосуды и нервы.

Трехгранными, или «режущими», иглами соединяют края плотных органов и тканей — грудины, фасций, сухожилий, кожи. Одна из режущих кромок тела иглы может быть обращена наружу (выгнуто-режущая игла) или внутрь (вогнуто-режущая игла) (рис. 9).

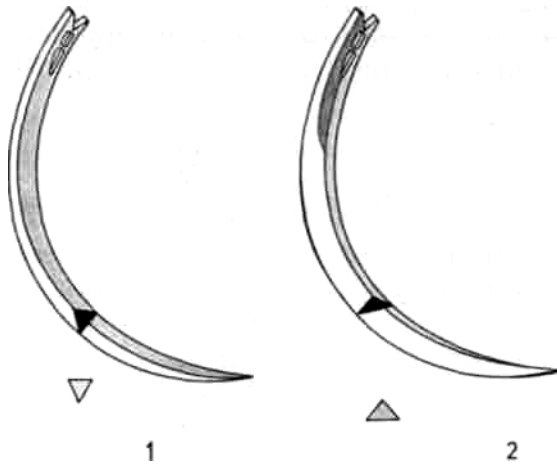


Рис. 9. Выгнуто-режущая (1) и вогнуто-режущая (2) иглы.

Выгнуто-режущая игла применяется для наложения швов на особо прочные ткани (апоневроз, сухожилие, рубцы и др.). При этом варианте поперечного сечения тела иглы исключается разрушение внутреннего края канала, создаваемого иглой, и предупреждается прорезывание нити. Вогнуто-режущая игла используется во многих областях хирургии вследствие универсальности ее свойств.

3. Иглы с квадратным, прямоугольным и трапециевидным сечениями используют для сшивания тканей в микрохирургии, пластической и глазной хирургии. Широкое основание тела иглы трапециевидной формы может быть обращено как к выпуклой, так и к вогнутой ее поверхности. Уплощенное тело иглы позволяет прочнее удерживать ее в иглодержателе. Подобная форма способствует расслаиванию тканей, что особенно важно при выполнении оперативных вмешательств с использованием микрохирургической техники.

1.5. ОСОБЕННОСТИ КОНСТРУКЦИИ КОНЧИКА ИГЛЫ

Типичными формами кончика иглы являются остроконечная и тупоконечная.

1. Игла с острым концом предназначена для прокалывания тканей. Так как острие является непосредственным продолжением тела иглы, то края его могут быть режущими (трехгранными), плоскими и закругленными.
2. Тупоконечная игла раздвигает ткани. Это особенно важно для наложения швов на паренхиматозные органы. В этих случаях закругленный конец иглы отодвигает трубчатые элементы (сосуды, желчные протоки), не повреждая их.

1.6. РЕКОМЕНДУЕМЫЕ КОНСТРУКТИВНЫЕ ОСОБЕННОСТИ ХИРУРГИЧЕСКИХ ИГЛ, ИСПОЛЬЗУЕМЫХ ДЛЯ СОЕДИНЕНИЯ ТКАНЕЙ

Кожа

1. Кончик: *острый с режущими трехгранными кромками.*
2. Тело: *изогнуто по пологой дуге или прямое; поперечное сечение трехгранное с режущей кромкой, обращенной кнутри (выгнуто-режущее).*
3. Ушко: *открытой формы или атравматическая игла.*

Подкожная жировая клетчатка

1. Кончик: *острый, желательнo без режущих кромок.*
2. Тело: *изогнуто на $\frac{1}{2}$ длины окружности, поперечное сечение круглой или овальной формы.*
3. Ушко: *открытой формы или атравматическая игла.*

Собственная фасция (например, широкая фасция)

1. Кончик: *острый с режущими трехгранными кромками.*
2. Тело: *изогнуто на $\frac{3}{8}$ или $\frac{1}{2}$ длины окружности, поперечное сечение трехгранное с режущими кромками.*
3. Ушко: *открытой формы или атравматическая игла.*

Апоневроз (например, апоневроз наружной косой мышцы живота)

1. Кончик: *острый с режущими трехгранными кромками или уплощенной формы с режущими кромками.*
2. Тело: *изогнуто на $\frac{1}{2}$ длины окружности, поперечное сечение трехгранное, вогнуто-режущее или выгнуто-режущая игла.*
3. Ушко: *открытой формы или атравматическая игла.*

Скелетные мышцы

1. Кончик: *острый.*
2. Тело: *изогнуто на $\frac{1}{2}$ или $\frac{5}{8}$ длины окружности, поперечное сечение круглое или овальное.*
3. Ушко: *открытой формы или атравматическая игла.*

Плевра, брюшина

1. Кончик: *острый.*
2. Тело: *изогнуто на $\frac{5}{8}$ длины окружности, поперечное сечение круглое или овальное.*
3. Ушко: *открытой формы или атравматическая игла.*

Стенки полых органов (например, тонкой или толстой кишки)

1. Кончик: *острый.*
2. Тело: *изогнуто на $\frac{1}{2}$ или $\frac{5}{8}$ длины окружности, поперечное сечение круглое или овальное.*
3. Ушко: *открытой формы или атравматическая игла.*

Сосуды

1. Кончик: *острый.*
2. Тело: *изогнуто на $\frac{5}{8}$ длины окружности, поперечное сечение круглое или овальное.*
3. Ушко: *атравматическая игла.*

Периферические нервы

1. Кончик: *острый.*

2. Тело: *изогнуто на $\frac{1}{4}$ длины окружности, поперечное сечение круглое, овальное, прямоугольное или трапецевидное;*
3. Ушко: *атравматическая игла.*

Паренхиматозные органы

1. Кончик: *закругленный, а также изогнутый в виде «лыжи», как, например, игла для шва Кузнецова и Ленского (рис. 10).*




Рис. 10. Игла для шва печени по способу Кузнецова и Пенского.

2. Тело: *прямая или полого изогнутая игла, поперечное сечение круглое, овальное или прямоугольное.*
3. Ушко: *открытой формы или атравматическая игла.*

Сухожилия

1. Кончик: *острый трехгранный.*
2. Тело: *изогнуто на $\frac{3}{8}$ длины окружности, поперечное сечение трехгранное, предпочтительнее выгнуто-режущее. На поверхностно лежащие сухожилия швы накладывают с помощью прямой иглы овального или круглого сечения.*
3. Ушко: *открытое или закрытое (овальной формы), или атравматическая игла.*

2. ШОВНЫЙ МАТЕРИАЛ

В отличие от весьма кратковременного воздействия на края раны хирургических игл шовный материал находится в контакте с тканями продолжительное время. Поэтому высокие требования предъявляют не только к механическим, но и к биологическим свойствам хирургических нитей.

2.1. ТРЕБОВАНИЯ, ПРЕДЪЯВЛЯЕМЫЕ К ШОВНОМУ МАТЕРИАЛУ

1. Биосовместимость — отсутствие токсического, аллергенного, канцерогенного и тератогенного воздействия на организм.
2. Хорошее скольжение в тканях без «пилящего» эффекта.
3. Отсутствие «фитильных» свойств.
4. Эластичность, гибкость нитей.
5. Прочность, сохраняющаяся до формирования рубца.
6. Надежность в узле (минимальное скольжение нити и прочность фиксации в узле).
7. Возможность постепенной биодеградации.
8. Универсальность применения.
9. Стерильность.
10. Технологичность крупносерийного изготовления, низкая себестоимость.

Универсального шовного материала, в полной мере отвечающего всем этим требованиям, не существует. Поэтому в зависимости от целей операции и свойств тканей, составляющих края раны,

обычно последовательно применяются нити разных видов.

2. 2. ВИДЫ ШОВНОГО МАТЕРИАЛА

Шовные материалы могут быть изготовлены из сырья естественного происхождения либо из синтетических волокон. К шовным материалам естественного происхождения относятся шелк, конский волос, кетгут и др.

Основой для синтетических нитей могут быть:

- полигликолиды (викрил, дексон, полисорб);
- полидиоксанон (ПДС, ПДС II);
- полиуретан;
- полиамиды (капрон);
- полиэфиры (лавсан, дакрон, этибонд);
- полиолефины (пролен, суржилен);
- фторполимеры (гор-текс);
- поливинилиден (корален).

В ряде случаев для соединения тканей применяется металлическая проволока.

По структуре нитей и их конструктивным особенностям шовные материалы делятся на следующие виды:

- монофиламентные нити;
- полифиламентные нити;
- комбинированные нити.

В зависимости от скорости биодеструкции нити могут быть рассасывающимися и нерассасывающимися. Все шовные материалы различаются по толщине. В соответствии с Европейской фармакопеей (EP), метрический размер нити соответствует минимальному значению диаметра, умноженному на 10. В табл. 1 приведен также условный номер в соответствии с Американской фармакопеей (USP).

Таблица 1 Классификация шовного материала по толщине

Условный номер, USP	Метрический размер, EP	Диаметр, мм
6/0	0,7	0,07-0,099
5/0	1	0,10-0,149
4/0	1,5	0,15-0,199
3/0	2	0,20-0,249
2/0	3	0,30-0,339
0	3,5	0,35-0,399
1	4	0,40-0,499
2	5	0,50-0,599
3,4	6	0,60-0,699
5	7	0,70-0,799
6	8	0,80-0,899
7	9	0,90-0,999
8	10	1,00-1,099

2. 3. КОНСТРУКТИВНЫЕ ОСОБЕННОСТИ ШОВНОГО МАТЕРИАЛА

Монофиламентные нити (пролен, максон, этилон и др.) в основе имеют однородное волокно с гладкой поверхностью.

Положительные качества монофиламентных нитей

Отсутствие «фитильных» и «пилящих» свойств;
выраженная эластичность и прочность.

Недостатки монофиламентных нитей

Как правило, эти нити ненадежны в узле из-за выраженного скольжения поверхности. Для закрепления швов из монофиламентных нитей рекомендуется использовать многоярусные узлы;

полифиламентные нити (дексон, викрил, суржилон и др.) состоят из множества волокон, переплетенных между собой или скрученных по оси.

Положительные свойства полифиламентных нитей

Хорошие манипуляционные качества;
надежность в узле

Недостатки полифиламентных нитей

Присущие им «пилящие» и «фитильные» свойства, которые могут привести к развитию гнойных осложнений в ране;

часто встречающиеся разволокнение нити и разрывы отдельных волокон.

Одним из направлений совершенствования этих шовных материалов является покрытие мультифиламентной основы наружной полимерной оболочкой. Полученные таким образом нити относятся к разряду комбинированных (этибонд, перма-хэнд, викрил с покр. полиглактином и др.).

Положительные свойства комбинированных нитей

- Превосходные манипуляционные качества;
- минимальное травмирование тканей;
- прогнозируемые с высокой точностью сроки рассасывания.

Недостатки комбинированных нитей

- Относительно высокая себестоимость;
- утрата положительных свойств при длительном хранении;
- высокая вероятность рассасывания наружной оболочки с утратой скрепляющих свойств.

2.4. ТРАДИЦИОННЫЕ ШОВНЫЕ МАТЕРИАЛЫ

К традиционным материалам относятся шелк, кетгут и их производные. Манипуляционные свойства шелка издавна считаются «золотым стандартом» в хирургии. Шелковая нить представляет собой комплекс гибких прочных полифиламентных волокон различной толщины. Эти нити легко стерилизуются непосредственно перед операцией и могут длительно храниться в 96% спирте в ампулах или официальных упаковках.

Шелк представляет собой нерассасывающийся шовный материал, поскольку в тканях он сохраняется в сроки до 6 мес. К относительным недостаткам относятся выраженные «фитильные» и «пилящие» свойства, ограничивающие применение шелка в современной хирургии. Одним из направлений совершенствования этого материала является использование различных покрытий (например, из воска и др.), позволяющих приблизить свойства шелка к характеристикам монофиламентного шовного материала.

Наиболее известным и широко распространенным рассасывающимся естественным шовным материалом

является кетгут — полифиламентная нить из подслизистой оболочки кишки млекопитающих.

Положительные свойства кетгута

Хорошие манипуляционные свойства;
 способность выдерживать значительную нагрузку;
 формирование прочных узлов.

Недостатки кетгута

Недостаточная механическая прочность;
 высокая реактогенность и аллергенность;
 выраженная абсорбционная способность;
 — сроки рассасывания кетгута могут варьировать в широких пределах (от 3 до 15 дней), что может оказаться либо недостаточным, либо избыточным для формирования рубца.

Современные технологии позволяют регулировать срок рассасывания кетгута. В частности, хромирование кетгута увеличивает срок рассасывания и несколько уменьшает выраженность тканевой реакции. В то же время фирмой «Этикон» разработан кетгут с уменьшенным стандартным сроком рассасывания до 3 дней.

Некоторые свойства шелка и кетгута приведены в табл. 2.

Таблица 2 Виды традиционных шовных материалов

Название шовного материала	Происхождение						Соединяемые ткани
		Рассасывающийся	Нерассасывающийся	Монофиламентный	Полифиламентный	Комбинированный	
Шелк	Естествен-		+		+		Кожа, подкожная
Софсилк	ный или		до		крючеч-		клетчатка, фасция,
Мерсилк	искусствен-		6 мес		ный,		мышца, апоневроз,
НС-силк	ный				плетеный		сухожилие, серо-
Вирджин-силк							серозные швы на полые органы
Кетгут	Мышечный	+	—	—	+	—	Мышцы, фасции,
Коллаген	слой и подслизистая основа кишки овец	5-7 дней					подкожная клетчатка, сквозной шов полых органов, паренхиматозные органы, брюшина

2.5. СОВРЕМЕННЫЕ НЕРАССАСЫВАЮЩИЕСЯ ШОВНЫЕ МАТЕРИАЛЫ И ВОЗМОЖНОСТИ ИХ ПРИМЕНЕНИЯ

К этой категории относится ряд полимерных и металлических нитей. Их положительные свойства:

- высокая прочность, сохраняющаяся в тканях в течение длительного времени;
- хорошие манипуляционные свойства;

- технологичность изготовления;
- относительная дешевизна.

Однако постоянное присутствие нерассасывающихся нитей в организме может привести к развитию воспалительных реакций и последующему рубцеванию, что исключает их применение для швов на желчных протоках или мочевыводящих путях.

Полиамидные шовные материалы (нуролон, эталон, фторлин, супрамид) обладают высокой прочностью и гибкостью, относительно быстро разрушаются (в сроки до 2 лет). Эти нити вызывают наиболее выраженные местные воспалительные изменения, что ограничивает их применение для швов на внутренних органах. Использование полиэфирных нитей (лавсан, терилен, дакрон, мерсилен, полиэстер, сурджидак) приводит к развитию менее выраженной тканевой реакции. Для уменьшения «фитильности» и «пилящих» свойств их применяют в виде комбинированных нитей (этибонд, ти-крон, м-дек, синтофил, фторэкс). Наиболее инертными являются шовные материалы на основе полиолефинов, обладающие прочностью, эластичностью, надежностью в узле и универсальностью свойств. К ним относятся монофиламентные нити на основе полипропилена (про-лей, суржилен, суржипро).

Таблица 3

Виды нерассасывающихся шовных материалов

Название шовного материала	Происхождение	Рассасывающийся	Нерассасывающийся	Монофиламентный	Полифиламентный	Комбинированный	Соединяемые ткани
Этилон Дермалон Маридерм Дафилон	Нейлон	—	+	+	—	—	Кожа, подкожная клетчатка, фасция, апоневроз, мышца, сосуды, нервы
Нуролон Суржилон Бралон	Капрон	—	+	+	—	—	Кожа, подкожная клетчатка, фасция, апоневроз, мышца, сосуды, нервы.
Супрамид Фторлин	Капрон со фтор-полимерным покрытием	—	+	—	—	+	Универсальный шовный материал
Мерсилен Полиэстер Дакрон Дагрофил Терилен Суржидак Астрален	Полиэтилен-терефталат	—	+	—	+	—	Кожа, подкожная клетчатка, фасция, апоневроз, мышца, сосуды, нервы, сухожилия
Этибонд Ти-крон М-дек Синтофил Фторэкс	Полиэтилен-терефталат с покрытием полибутилатом	—	+	—	—	+	Универсальный шовный материал
Пролен, Суржилен Суржипро	Полипропилен	—	+	+	—	—	Универсальный шовный материал
Фторлон	Фторсополимер	—	+	+	—	—	Универсальный шовный материал
Корален	Поливинилиден	—	+	+	—	—	Сердце, сосуды
Гор-текс	Политетрафторэтилен	—	+	+	—	—	Сердце, сосуды
Хирургическая стальная проволока	Нержавеющая сталь с добавками С и Ni	—	+	+	—	—	Передняя брюшная стенка, пластика при грыжах, шов грудины, сухожилия

Отличными манипуляционными свойствами, прочностью и биологической инертностью также характеризуются нити на основе фторполимерных материалов. Примером может служить успешно применяющийся в сосудистой хирургии гортекс (политетрафторэтилен), обладающий к тому же высокой тромборезистентностью.

Хирургические нити на металлической основе (нержавеющая сталь, нихромовая проволока) применяются для повышения надежности швов (соединение краев грудины, наложение швов на сухожилия, ушивание брюшной стенки). Они вызывают минимальную воспалительную реакцию, но могут провоцировать токсические или аллергические осложнения.

Свойства некоторых нерассасывающихся шовных материалов приведены в табл. 3.

2.6. СОВРЕМЕННЫЕ РАССАСЫВАЮЩИЕСЯ ШОВНЫЕ МАТЕРИАЛЫ И ИХ ИСПОЛЬЗОВАНИЕ

К рассасывающимся шовным материалам относятся нити как из естественных, так и из синтетических волокон. В течение длительного времени в хирургии используются нити на основе полигликолевой кислоты (дексон) и сополимера лактида и гликолида (викрил) со сроками рассасывания до 90 сут. Они прочнее кетгута, вызывают незначительную воспалительную реакцию. Однако дексон и викрил менее эластичны по сравнению с нерассасывающимися материалами. Эти нити не следует применять в тех случаях, когда необходимо длительное сохранение прочности швов (например, после наложения колоректальных анастомозов).

Для увеличения прочности и уменьшения «пилящего» эффекта выпускаются комбинированные нити из викрила с полиглактином 910. Однако нанесение покрытия уменьшает надежность этих нитей в узле.

Значительный срок биодegradации (до 180-200 сут) и большую прочность имеют монофиламентные материалы, такие как полидиоксанон (ПДС, ПДС II) и политриметиленкарбонат (максон). Для них характерна минимальная тканевая реакция и значительная эластичность. Максон имеет лучшие манипуляционные свойства и большую, чем ПДС, прочность в узле. Это способствует его широкому применению.

Одним из шовных материалов нового поколения является полисорб. Это плетеные комбинированные нити на основе полигликолевой кислоты с полимерным покрытием.

Сравнительная оценка полисорба

1. По своим манипуляционным характеристикам полисорб не уступает шелку.
2. Полисорб легко протягивается в тканях как монофиламентная нить.
3. Этот шовный материал прочнее викрила.
4. Полисорб отличается повышенной надежностью узла.

Однако для окончательного заключения о свойствах полисорба необходимы длительные клинические испытания.

Таблица 4

Рассасывающиеся шовные материалы, применяемые в современной хирургии

Название шовного материала	Происхождение						Соединяемые ткани
		Рассасывающийся	Нерассасывающийся	Монофиламентный	Полифиламентный	Комбинированный	
Викрил	Полигликолевая кислота	+	—	—	+	—	Мышцы, фасции, подкожная клетчатка, шов полых органов, паренхиматозные органы, брюшина
Викрил с покрытием	Сополимер лактида и гликолида	+	—	—	—	+	Мышцы, фасции, подкожная клетчатка, шов полых органов, паренхиматозные органы, брюшина
Полисорб	гликолида с покрытием						
Марлин	из полилактина						
Дар-вин	стеарата кальция						
Монокрил	Гликолид и эпсилон-капролактон	+	—	+	—	—	Кожа, подкожная клетчатка, мышца, брюшина, полые и паренхиматозные органы
ПДС, ПДС II	Полидиоксанон	+	—	+	—	—	Мышцы, фасции, подкожная клетчатка, шов полых органов, паренхиматозные органы, брюшина
Перма-Хэнд	Фиброин	+	+	—	—	+	Кожа, подкожная клетчатка, фасции, апоневроз, мышца, сосуды, нервы, полые органы

Высокой прочностью, атравматичностью и длительными сроками рассасывания обладает монофиламентная нить «биоаксин» на основе гликолида, диоксанона и триметилена карбоната. Такие нити с успехом применяются для наложения интрадермального непрерывного шва.

К монофиламентным шовным материалам с длительными сроками рассасывания (90-120 дней) относится также монокрил — сополимер гликолида и эпсилон-капролактона.

Таким образом, современные рассасывающиеся шовные материалы могут применяться во всех областях хирургии, особенно для шва мышц, апоневрозов, стенок полых органов, желчных протоков, мочевыводящих путей. Сравнительная характеристика некоторых наиболее часто используемых рассасывающихся шовных материалов представлена в табл. 4.

3. ИНСТРУМЕНТЫ ДЛЯ НАЛОЖЕНИЯ ХИРУРГИЧЕСКИХ ШВОВ РУЧНЫМ СПОСОБОМ

Для наложения швов ручным способом наряду с хирургической иглой и нитью необходим иглодержатель и пинцет. Рука хирурга вместе с иглодержателем, заряженным иглой, образует сложную динамическую конструкцию для выполнения высокоточных действий. Пинцет относится к вспомогательным инструментам для фиксации тканей. Однако только взаимодополняющие синхронные движения иглодержателем и пинцетом обеспечивают качественное наложение хирургических швов.

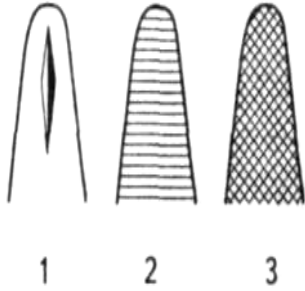
3.1. КОНСТРУКТИВНЫЕ ОСОБЕННОСТИ ИГЛОДЕРЖАТЕЛЕЙ

Иглодержатель — инструмент, предназначенный для проведения хирургической иглы через ткани при наложении швов.

Рабочие концы иглодержателя обычно короткие, массивные, тупоконечные. Нарезки на них могут выполняться в следующих вариантах:

- продольные борозды (одна центральная борозда или несколько параллельных углублений);
- поперечные насечки — мелкие или глубокие;
- крестообразные насечки (рис. 11).

Абразивное («алмазное») покрытие может заменять насечки. Его наносят в виде монослоя.



Конструкция браншей иглодержателей может быть цельной. Однако в ряде случаев их рабочие поверхности изготавливаются в виде съемных (заменяемых) деталей из мягких сплавов. Рукоятки иглодержателей могут фиксироваться в заданном положении замком (кремальерой). В некоторых случаях замок у иглодержателя отсутствует — рукоятки иглодержателя удерживаются в заданном положении сомкнутыми пальцами руки. Подобные иглодержатели без замка обычно используют при работе с атравматическими иглами. Это обеспечивает легкость прилагаемых усилий, прецизионность действий, устойчивое положение иглы без ее деформации. Для выполнения необходимых манипуляций обе рукоятки иглодержателя обычно заканчиваются кольцами.

Рис.11. Варианты насечек на рабочих поверхностях иглодержателей:

- 1 — продольная борозда;
- 2 — поперечные насечки;
- 3 — крестообразные насечки.

МАЛЕНЬКИЕ ХИТРОСТИ:



Правильное положение стандартного иглодержателя в руке хирурга должно быть следующим:

в кольца иглодержателя вводят соответственно дистальные фаланги I и IV пальцев;

место вблизи оси перекрещивающихся рукояток фиксируют кончиком II пальца.

Таким образом, пальцы руки образуют фигуру в виде треугольника, обеспечивающую устойчивое положение инструмента в руке (рис. 12).

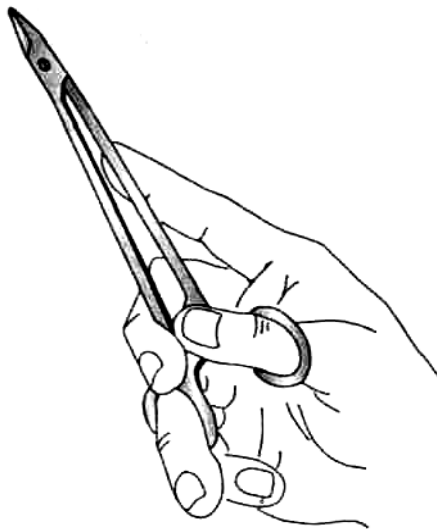


Рис. 12. Правильное положение иглодержателя в руке хирурга.

Не рекомендуется продевать в кольца иглодержателя ногтевые фаланги I и II пальцев. В этом случае через концы пальцев будет проходить ось вращения, придающая иглодержателю неустойчивое колеблющееся положение.

Фиксация рукояток иглодержателя в ладони сжатыми пальцами приводит к тому, что приходится несколько раз менять позицию руки и инструмента в ходе выполнения шва. В один из моментов бесконтрольное положение иглы, фиксированной в иглодержателе, может привести к ятрогенному повреждению ее острым концом одного из элементов сосудисто-нервного пучка.

Конструкция рукояток иглодержателя Матье и Троянова такова, что их фиксация осуществляется сжатием пальцев кисти. Замок инструмента упирается в ладонь, что служит предпосылкой к возможному повреждению хирургических перчаток и ладони хирурга. Указанные недостатки затрудняют использование в современной хирургии данных иглодержателей.

На практике наиболее часто применяются иглодержатели Гегара с рукоятками различной длины. Выполнение действий в полости малого таза с помощью так называемых «гинекологических» иглодержателей Гегара значительной длины требует специальной подготовки. Такая необходимость связана с образованием рычажной конструкции и выраженной девиацией branшей инструмента при небольшой амплитуде движений рукояток. Длительные специальные тренировки позволяют скорректировать этот недостаток.

Микрохирургический иглодержатель без замка удерживают в позиции «писчего пера». Это значительно повышает точность проведения иглы. Различные виды иглодержателей представлены на рис. 13. Рис.13 (продолжение). Виды иглодержателей:

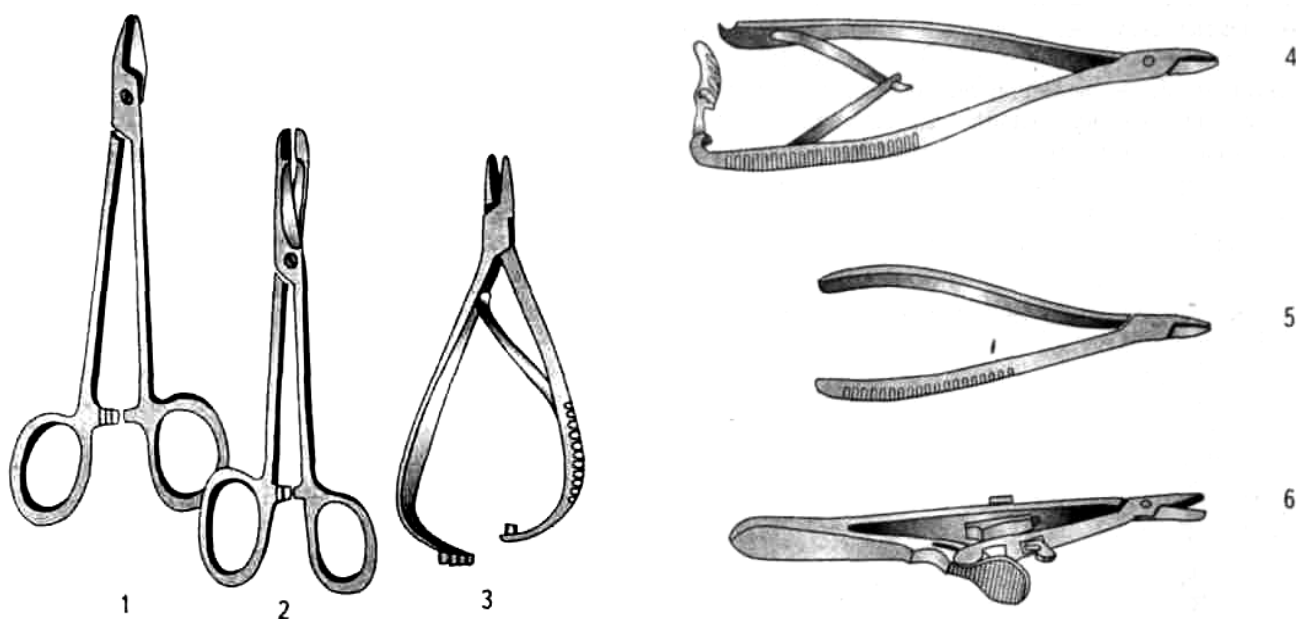


Рис. 13. Виды иглодержателей:

1 —Гегара, 2 —Ольсена-Гегара, 3 — Матье, 4 — Троянова (Цвайфеля), 5 — Крайля, 6 — Кальта.

МАЛЕНЬКИЕ
ХИТРОСТИ:



При выполнении особо точных движений микрохирургическим иглодержателем предплечья хирурга должны опираться на подлокотники.

Обязательным условием правильной фиксации иглы является ее положение вблизи кончика иглодержателя (на границе дистальной и средней третей рабочих концов). Помещение иглы между рабочими поверхностями вблизи перекрестья концов иглодержателя неминуемо приведет к ее разрушению из-за развития «рубящего» эффекта. Кроме того, возможно повреждение одного из концов иглодержателя, так как сила, прикладываемая созданным рычагом, может превысить запас прочности конструкции инструмента. Закрепление иглы в другой крайней позиции — непосредственно в кончике иглодержателя — неминуемо сопровождается ее неустойчивым положением — выскальзыванием (рис. 14).

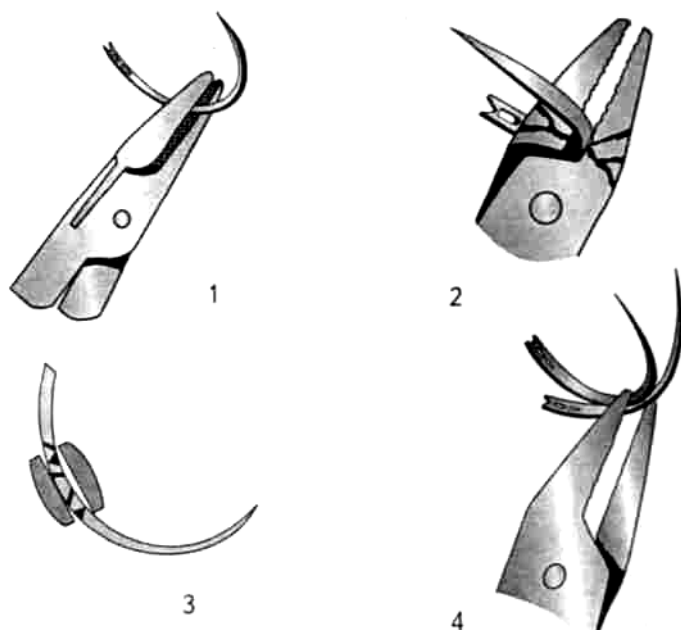


Рис. 14. Положение иглы в кончике иглодержателя:

- 1 — правильное — вблизи кончика иглодержателя;
- 2 — неправильное — вблизи оси с возможной поломкой иглодержателя;
- 3 — неправильное — с возможностью развития «рубящего» эффекта;
- 4 — неустойчивое положение иглы в непосредственной близости к кончику иглодержателя (иглодержатель заряжен для левой руки).

**МАЛЕНЬКИЕ
ХИТРОСТИ:**



При прокалывании тканей иглой иглодержатель должен фиксироваться рукой, совершающей последовательный переход из пронации в супинацию. При выведении иглы из тканей иглодержатель захватывают рукой в положении пронации. Это позволяет проводить ушко иглы через конечную часть сформированного ею раневого канала в точном соответствии с формой изгиба иглы, минимально травмируя ткани (рис. 15 и 16).

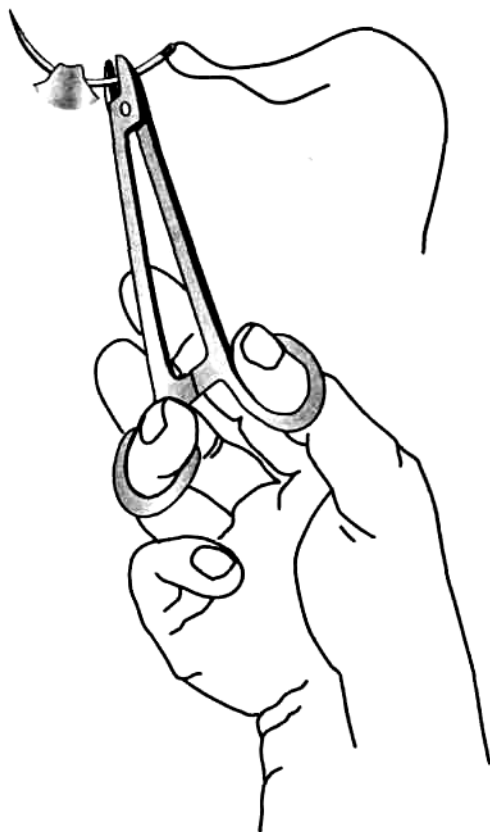
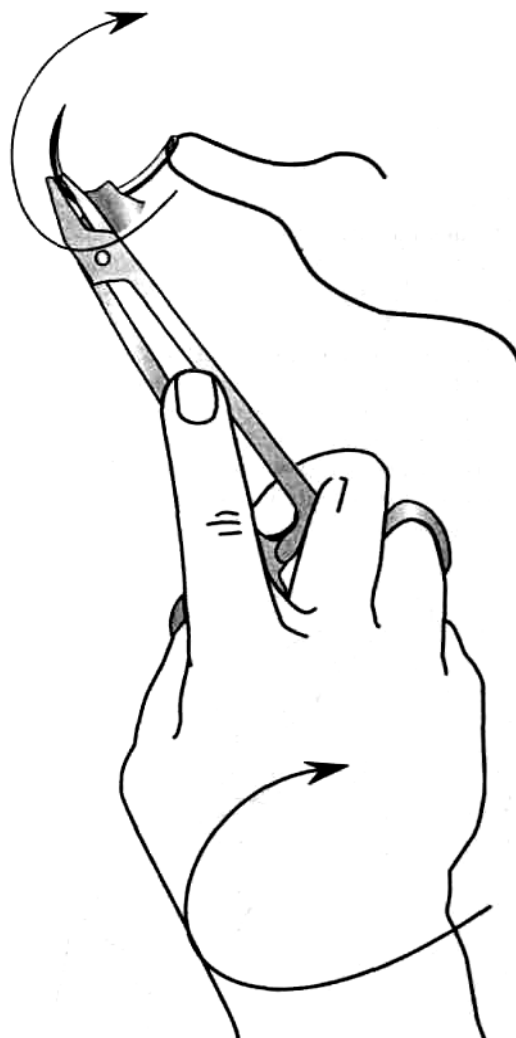


Рис. 15. Изменения захвата рукоятки иглодержателя для адаптации движений кончика и ушка хирургической иглы к форме раневого канала: иглодержатель в положении супинации.

Рис. 16. Изменения захвата рукоятки иглодержателя для адаптации движений кончика и ушка хирургической иглы к форме раневого канала: иглодержатель в положении пронации.



3.2. ИНСТРУМЕНТЫ ДЛЯ ФИКСАЦИИ ТКАНЕЙ

Для фиксации тканей при наложении швов применяют пинцеты. В зависимости от конструкции рабочих концов различают несколько их видов:

1. *Анатомические пинцеты* с гладкими рабочими поверхностями или мелкими насечками на их концах. Эти инструменты предназначены для фиксации хорошо кровоснабжаемых, легко ранимых тканей (брюшина, стенка сосуда, кишка, мышца и т. д.).

МАЛЕНЬКИЕ
ХИТРОСТИ:



Для уменьшения удельного давления на ткани необходимо по возможности использовать всю площадь рабочей поверхности пинцета. Недопустимо применять щипковые движения, сопровождающиеся повреждением краев раны, кровотечением и образованием зон точечного некроза (рис. 17).

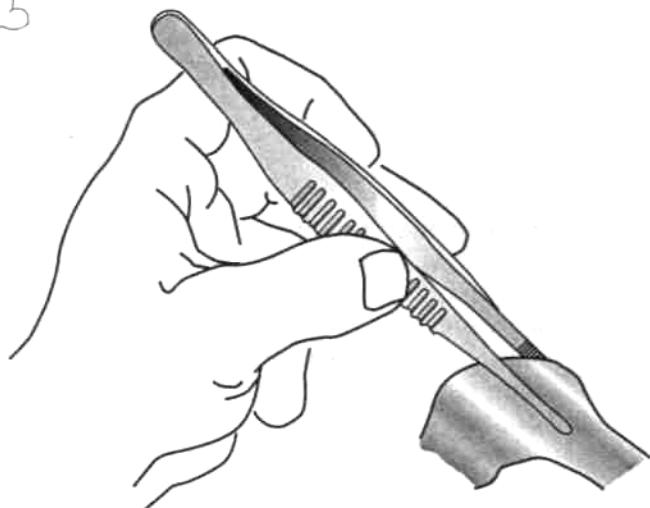


Рис. 17. Использование всей площади рабочей поверхности пинцета.

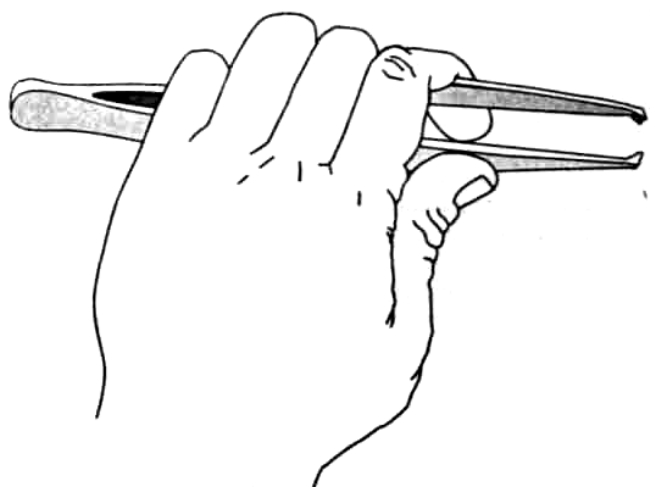


Рис. 18. Утрата точности движений при захватывании пинцета всей кистью (в кулаке).

2. *Хирургические пинцеты* предназначены для надежного удерживания тканей. Их особенность—сходящиеся зубцы на концах инструмента. Внедрение этих зубцов в толщу ткани позволяет прочно захватывать собственную фасцию, апоневроз, кожу. Хирургические пинцеты должны использоваться с учетом свойств фиксируемых тканей. Недопустимо применение этих пинцетов для захвата стенок полых органов, мышц, сосудов, нервов.

3. *Зубчато-лапчатый пинцет* Отта находит ограниченное применение для сопоставления плотных участков кожи, фасции, апоневрозов, концов сухожилий.

МАЛЕНЬКИЕ
ХИТРОСТИ:



Анатомические и хирургические пинцеты удерживают пальцами в позиции «писчего пера». Это позволяет не развивать чрезмерного усилия при сопоставлении раншей пинцета и обеспечивает движения в большом объеме за счет свободы лучезапястного, локтевого и плечевого суставов. Грубой ошибкой будет попытка захвата пинцета всей кистью (в кулаке). Это неизбежно приведет к чрезмерному удельному давлению на ткани, а также нарушит координацию движений за относительной неподвижностью лучезапястного и отчасти локтевого суставов (рис. 18).

Микрохирургические («глазные») пинцеты фиксируются только в положении «писчего пера» для повышения точности манипуляций.

4. ВИДЫ ХИРУРГИЧЕСКИХ ШВОВ

Хирургические швы подразделяются на ручные и механические (аппаратные). Механические швы составляют специальный раздел хирургии. Техника их наложения определяется конструкцией аппаратов и подробно описывается в соответствующих руководствах.

4. 1. ПРЕИМУЩЕСТВА И НЕДОСТАТКИ УЗЛОВЫХ ШВОВ

Преимущества узловых швов

Прецизионность сопоставления соединяемых тканей, возможность моделирования параметров стежков в зависимости от формы раны;
возможность качественного соединения краев ран сложной формы (дугобразной, угловой, многоугольной и т. д.);
обеспечение прочной фиксации краев раны при необходимости снятия одного или нескольких швов ряда по соответствующим показаниям;
сохранение кровоснабжения краев раны;
гемостатические свойства.

Недостатки узловых швов

Относительная трудоемкость наложения (необходимость отдельного проведения нити и ее завязывания для каждого шва). Этот недостаток определяется самим названием швов — «узловые»;
необходимость точного дополнительного сопоставления краев раны перед наложением каждого последующего шва;
— продолжительность манипуляции — на образование петель каждого шва тратится много времени. На фиксацию отдельного шва из современных синтетических нитей необходимо 5-6 узлов. Суммирование этого времени при выполнении сложной полостной операции (например, резекции желудка) может существенно увеличить время оперативного вмешательства.

4.2. ВИДЫ УЗЛОВЫХ ШВОВ

В зависимости от плоскости проведения нити узловые швы подразделяются на две группы: 1) вертикальные узловые швы; 2) горизонтальные узловые швы.

Вертикальные узловые швы бывают круговыми (циркулярными) и П-образными.

Вертикальный круговой шов заключается в проведении нити перпендикулярно к длиннику раны по окружности разного радиуса в зависимости от толщины и свойств соединяемых тканей (рис. 19).

Преимущества вертикального кругового узлового шва

— Относительная техническая простота исполнения.

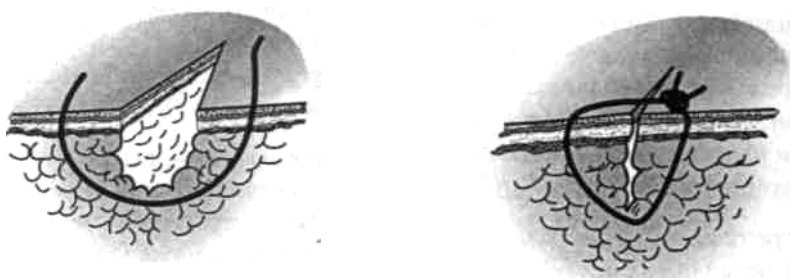


Рис. 19. Вертикальный круговой узловый шов.

Недостатки вертикального кругового узлового шва

Значительная компрессия тканей внутри круговой нити с тенденцией к последующему прорезыванию, ишемии или некрозу;

возможность деформации краев раны из-за отклонения плоскости шва от нормали к длиннику раны. Плоскость узлового кругового шва должна быть строго перпендикулярна силовым линиям раны;

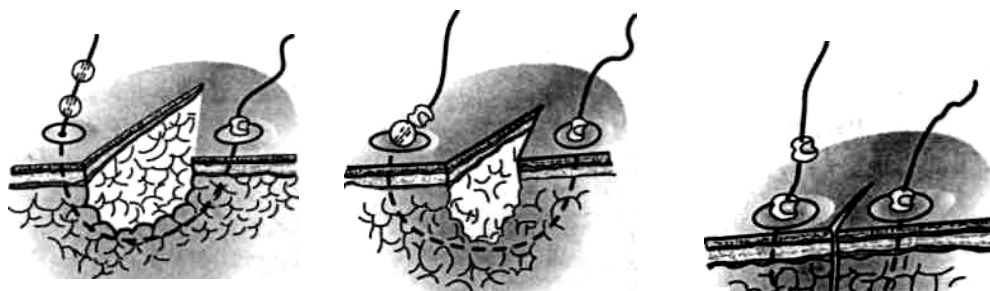возможность развития послеоперационного рубца в виде «железнодорожного полотна» вследствие несовпадения стабильной жесткой конструкции кругового шва и объемных динамических свойств краев раны;

при значительном отеке краев раны после наложения шва неподвижной кольцевидной конструкции возможно прорезывание нити через ткани, а при быстром спадении отека возможно расхождение краев раны и ее заживление вторичным натяжением из-за невозможности изменения параметров кругового шва. Указанные недостатки ограничивают применение кругового шва на отечных разрыхленных краях ран и могут быть скорректированы при использовании так называемого *пластиночного шва* (рис. 20).

Особенностью этого шва является возможность регулирования длины участка нити, предназначенного для скрепления краев раны. Для этого используются дробинки, надетые на концы нити. Фиксацию изменений длины нити по мере уменьшения отека тканей производят за счет расплющивания дробинок. Это позволяет сохранять точное постоянное сопоставление краев раны. Пластинки, наложенные на края раны, уменьшают удельное давление нити на ткани, препятствуя формированию грубого рубца.

Вертикальный П-образный шов адаптирует края раны, точно сопоставляя их без большого напряжения тканей и формирования «мертвого пространства» (рис. 21). Относительным *недостатком* вертикального П-образного шва является несоответствие напряжения тканей в месте наложения шва и в прилегающих участках.

Рис. 20. Пластиночный шов, наложенный на рану мягких тканей бокового отдела лица.



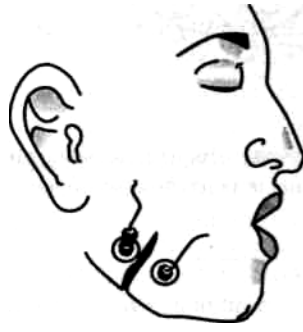


Рис. 21. Вертикальный П-образный шов

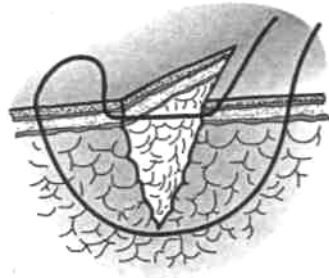


Рис. 22. Шов Мак Миллана—Донати, повышающий прочность соединения краев раны переднебоковой брюшной стенки.

Одной из разновидностей узлового вертикального П-образно-го шва является *шов Мак Миллана—Донати*. Для полного исключения образования закрытой полости вблизи дна раны и повышения прочностных свойств шов накладывают таким образом, что наряду с краями раны захватывают ее дно. Особенностью этого шва является то, что поверхностная нить проходит непосредственно через толщу дермы (рис. 22).

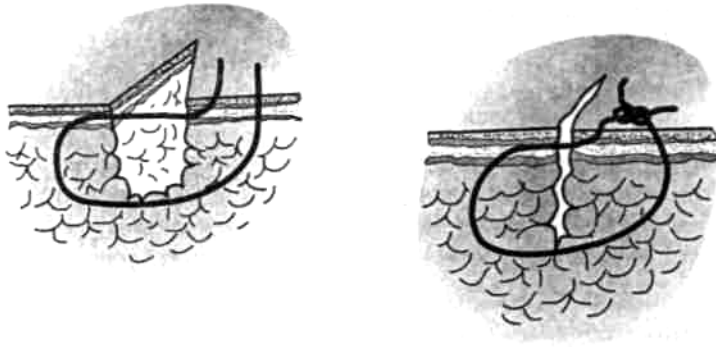


Рис. 23. Шов Альговера

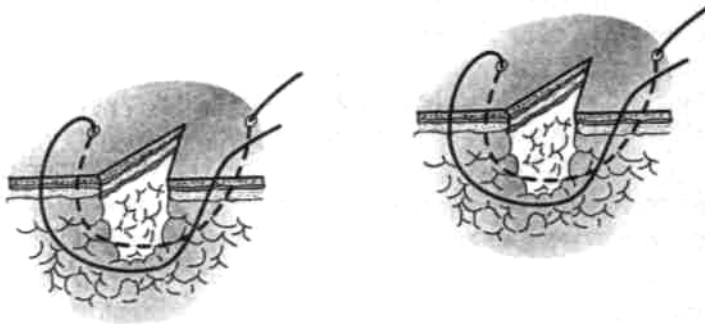


Рис. 24. Горизонтальный П-образный шов

Кроме того, для повышения эстетических свойств вертикального П-образного шва концы нити проводят через дерму и подкожную жировую клетчатку без выкола на поверхность кожи с одной стороны — шов Альговера (рис. 23).

Горизонтальный узловый шов обычно накладывают П-образно (рис. 24).

Преимущества горизонтального П-образного узлового шва

Повышенное качество соединения средней части глубокой раны;
небольшая трудоемкость.

Недостатки горизонтального П-образного узлового шва

Возможность расхождения краев кожи с заживлением раны вторичным натяжением;
недостаточные гемостатические свойства;
опасность формирования замкнутой полости с возможностью нагноения между линией швов и дном раны.

4. 3. ПРЕИМУЩЕСТВА И НЕДОСТАТКИ НЕПРЕРЫВНЫХ ШВОВ

Преимущества непрерывных швов

Относительная быстрота выполнения. Фиксация нити необходима только в начале и конце шва. В ряде случаев быстрота наложения шва является решающим фактором его использования, например, при восстановлении целостности стенки сосуда;
простота манипуляции на основе однотипных движений;
легкость освоения алгоритма действий.

Недостатки непрерывных швов

Явная склонность к гофрированию тканей, что может привести к формированию грубого нелинейного послеоперационного рубца или стеноза. Этот недостаток может быть скорректирован длительными тренировками, позволяющими после соответствующей подготовки использовать эту разновидность шва даже в эстетической хирургии;
при повреждении нити на любом участке полностью нарушаются скрепляющие свойства шва на всем протяжении раны;
возможность нарушения кровоснабжения краев раны вдоль всей линии шва.

Применение непрерывного шва исключается

Для соединения краев раны сложной формы;
при воспалительных изменениях соединяемых тканей;
при необходимости разведения краев раны на ограниченном участке для дренирования.

4. 4. ВИДЫ НЕПРЕРЫВНЫХ ШВОВ

Непрерывные швы представляют собой серию стежков, последовательно накладываемых с помощью одной и той же нити. В зависимости от количества слоев, захваченных в шов, он может быть двух вариантов.

1. Плоскостной непрерывный шов.
2. Объемный непрерывный шов.

Плоскостной непрерывный шов накладывается строго в пределах одного слоя и предназначен для соединения тонких тканей, обладающих выраженными пластическими свойствами (плевра, брюшина).

Разновидностями плоскостного непрерывного шва являются:

- кисетный шов;
- полукисетный шов по А. А. Русанову;
- Z-образный шов.

Варианты плоскостного непрерывного шва представлены на рис. 25.

Плоскостной непрерывный многостежковый шов может быть наложен перпендикулярно длиннику раны (рис. 26).

Объемный непрерывный шов имеет ряд разновидностей (рис. 27):

1. Обвивной (рантовидный) шов применяют наиболее часто для наложения на сосуды и полые органы.
2. Обвивной (матрачный) шов используют для соединения краев сосудов и кожи.
3. Крестообразный встречный обвивной шов предназначен для предупреждения прорезывания тканей.

4. Непрерывный шов с захлестом применяют для точного сопоставления краев раны, например интимы сосудов.

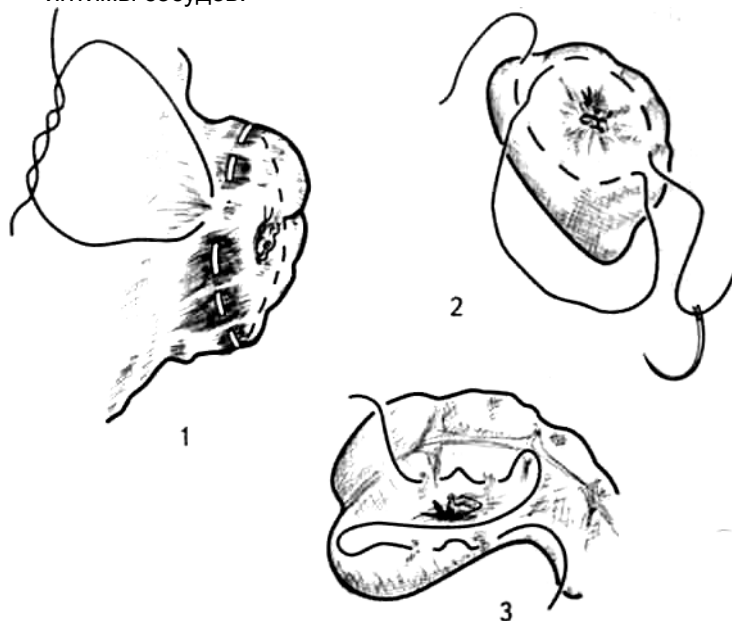


Рис. 25. Плоскостные непрерывные швы: 1 — кисетный, 2 — полукасетный, 3 — Z-образный.

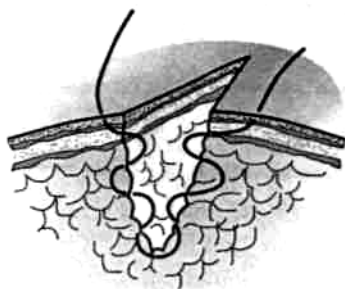


Рис. 26. Непрерывный многостежковый шов Стручкова

5. Непрерывный вворачивающий шов, например, шов Шмидена накладывают на полые органы.
6. Непрерывный полиспастный шов используют для сближения ребер после разреза по межреберью.

В зависимости от расположения узлов по длине объемного непрерывного шва можно выделить шов по Ревердену (узлы завязывают в начале и в конце шва); линейный шов с возвращением нити, когда ее начало и конец связывают между собой; линейный шов с фиксацией концов нити посередине шва (рис. 28).

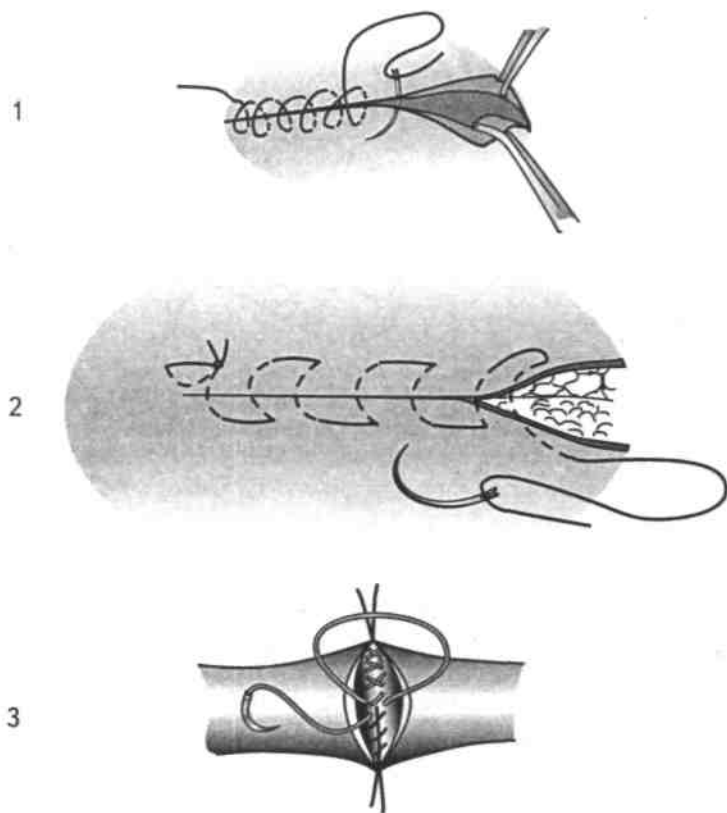


Рис. 27. Разновидности непрерывного объемного шва: 1 — рантовидный шов, 2 — матрацный шов, 3 — крестообразный встречный шов.

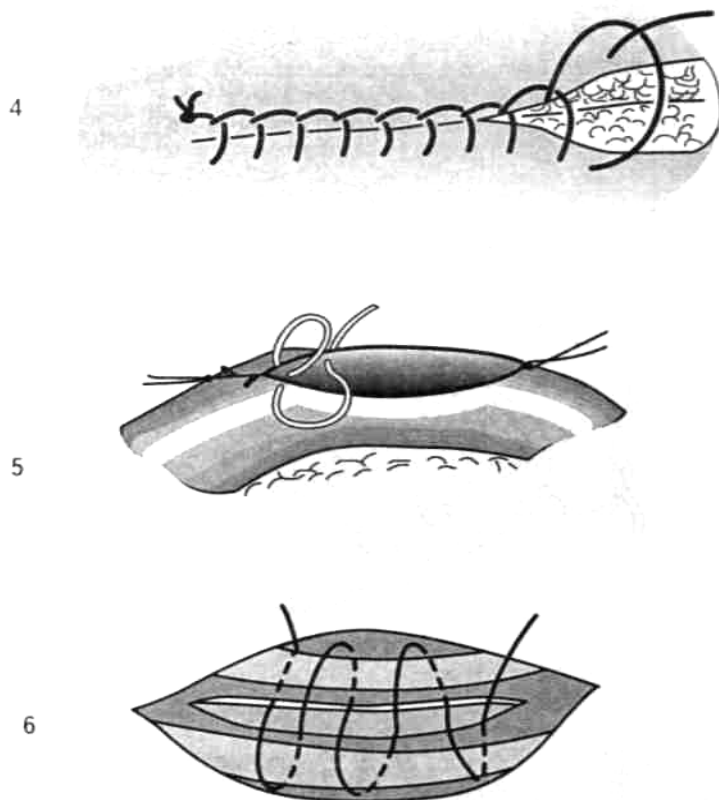
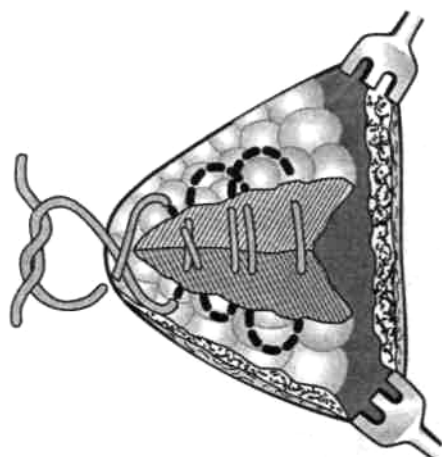


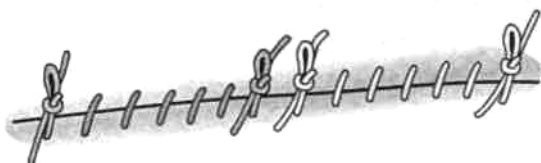Рис. 27 (продолжение). 4 — непрерывный шов с захлестом, 5 — непрерывный выворачивающий шов, 6 — непрерывный полиспастный шов.



1



2



3

Рис. 28. Варианты закрепления нити при наложении объемного непрерывного шва: 1 — завязывание узлов по краям раны, 2 — связывание начала и конца нити в одной крайней точке, 3 — скрепление нити посередине линии шва.

МАЛЕНЬКИЕ ХИТРОСТИ:



При выполнении непрерывного шва нить следует все время держать натянутой, чтобы не ослабили предыдущие стежки. В последнем стежке удерживают двойную нить, которую после выкола иглы связывают со свободным концом нити.

4. 5. КОМБИНАЦИИ ШВОВ, НАИБОЛЕЕ ЧАСТО ПРИМЕНЯЕМЫЕ В ХИРУРГИИ

В хирургической практике нередко используют различные комбинации швов в различных плоскостях.

1. Однорядные комбинированные швы.
2. Многорядные комбинированные швы.

Однорядный комбинированный шов характеризуется включением в каждый последующий стежок тканей, захваченных в предыдущий шов. Ниже приведены примеры однорядных комбинированных швов:

узловой цепочный шов по Гейденгайну-Гаккеру (рис. 29);
непрерывный комбинированный шов по Гейденгайну (рис. 30).

Эти варианты швов накладываются преимущественно для достижения гемостатического эффекта. Однако они могут служить опорными швами для соединения краев скелетных мышц, сухожилий и т. д.

Многорядный комбинированный шов может состоять из ярусов однотипных швов, последовательно наложенных на слои разных тканей (рис. 31).

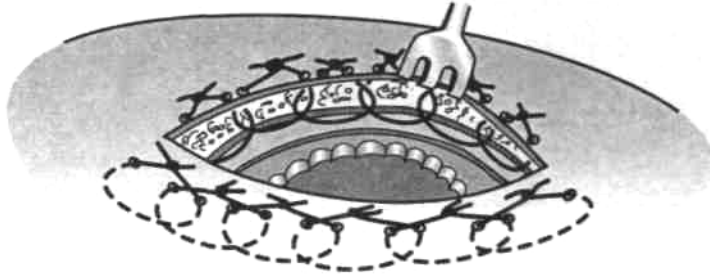


Рис. 29. Узловой цепочный шов по Гейденгайну—Гаккеру.

Кроме того, этот вариант может состоять из нескольких этажей разнотипных швов. Например, для ушивания раны передней брюшной стенки можно использовать непрерывный шов на брюшину; на мышцу — восьмиобразные швы; на апоневроз — П-образные или вертикальные круговые узловые швы; на фасции, подкожную клетчатку и кожу — также вертикальные узловые круговые швы.

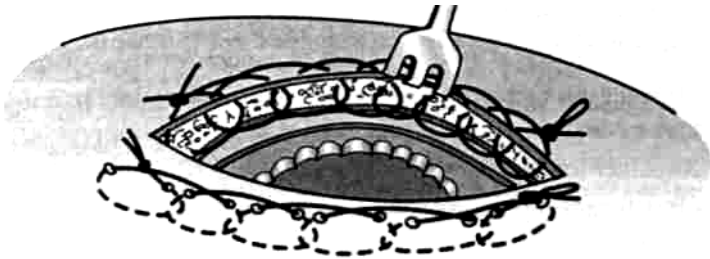


Рис. 30. Непрерывный шов по Гейденгайну

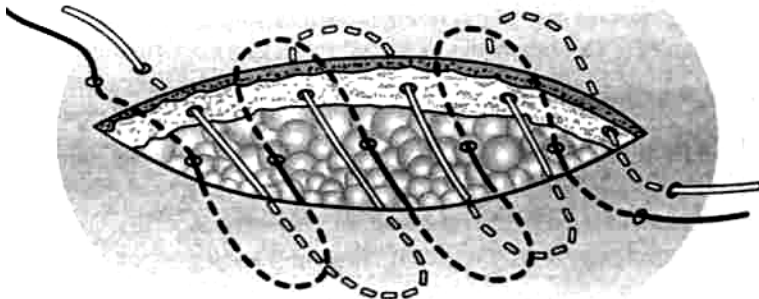


Рис. 31. Шов Холстеда—Золтана для соединения краев подкожной клетчатки и кожи

5. ОСОБЕННОСТИ ШВОВ НА РАЗЛИЧНЫЕ ТКАНИ

5.1. ШВЫ НА КОЖУ

Условия для наложения швов на кожу

1. Отсутствие выраженного натяжения при сопоставлении краев раны.
2. Хорошее кровоснабжение краев кожи.
3. Отсутствие признаков местной инфекции или некроза тканей.

Швы на кожу могут быть как узловыми, так и непрерывными. Узловые вертикальные швы используют наиболее часто для закрытия послеоперационных ран..

Техника выполнения кругового узлового шва на кожу

Узловой шов может выполняться одновременно или поэтапно.

В первом случае алгоритм движений следующий.

1. Хирургическим пинцетом фиксируют сшиваемый край раны с одной стороны.
2. Вкол иглы производят с той же стороны.
3. Прошивают край кожи и подкожной жировой клетчатки.
4. Пинцетом фиксируют край кожи с другой стороны и прокалывают иглой.
5. Выкол иглы производят таким образом, чтобы через кожу провести острие и часть тела.
6. Фиксируют иглу пинцетом за тело у поверхности кожи.
7. Размыкают концы иглодержателя.
8. Иглу продвигают вперед пинцетом.
9. Фиксируют иглу за тело у поверхности кожи иглодержателем и окончательно выводят ее на поверхность.
10. Завязывают узел.

При поэтапном шве кожной раны алгоритм действий тот же, но выполняется в полном объеме только с одной стороны. Другой край кожной раны прошивают с использованием аналогичной техники. Подобное сшивание тканей «с выколом» целесообразно использовать при значительном диастазе краев раны.

**МАЛЕНЬКИЕ
ХИТРОСТИ:**



Для облегчения прошивания прочных, толстых участков кожи рекомендуется за счет встречного движения пинцетом как бы «насаживать» кожу на конец хирургической иглы (рис. 32).

Следует иметь в виду, что при выполнении узлового шва края кожи могут завернуться внутрь, препятствуя ее заживлению. Поэтому перед завязыванием узла кожу фиксируют двумя хирургическими пинцетами выше и ниже шва так, чтобы ее края были вывернуты наружу.

МАЛЕНЬКИЕ
ХИТРОСТИ:



Вкол и выкол иглы производят на расстоянии 0,5-1 см от края раны. Вблизи операционного разреза сопротивление тканей максимально, поэтому провести здесь иглу через кожу очень трудно. При выполнении шва на расстоянии более 1,5 см от края разреза в шов захватывается слишком большое количество ткани, что приведет к гофрированию кожи, нарушению ее кровоснабжения и развитию грубого послеоперационного рубца;

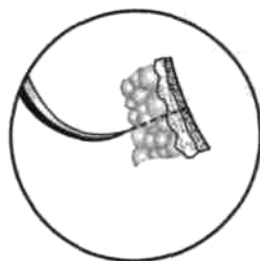
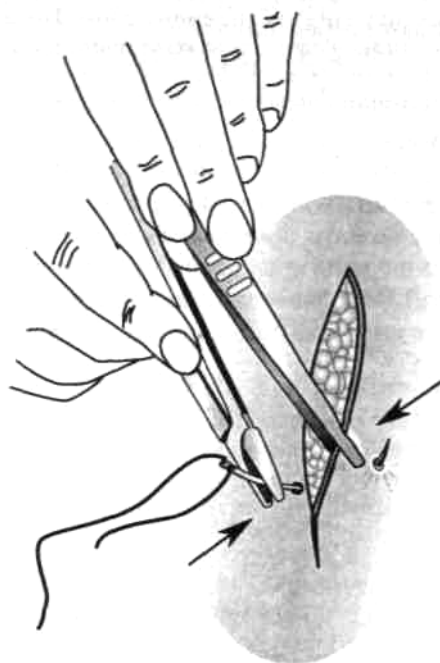


Рис. 32. Встречные движения иглы и пинцета при прошивании края кожи.

МАЛЕНЬКИЕ
ХИТРОСТИ:



Вкол и выкол иглы следует выполнять перпендикулярно сшиваемому слою. Проведение иглы параллельно коже приведет к резкому возрастанию нагрузки на иглу и ее деформации.

Места вкола и выкола иглы должны быть строго симметричны, иначе будет сформирован нелинейный рубец.

Иглу следует фиксировать только за тело, так как иглодержатель легко деформирует ее кончик и ушко.

Для закрытия чистых поверхностных ран на открытых участках тела, например на лице, следует применять непрерывный однорядный интрадермальный шов по Холстеду (рис. 33).

При выраженной подкожной жировой клетчатке рекомендуется использовать ранее описанный двухрядный шов Холстеда-Золтана (рис. 31).




Рис. 33. Непрерывный внутрикожный шов Холстеда.

Техника выполнения непрерывного внутрикожного (косметического) шва по Холстеду

Для правильного наложения внутрикожного шва вкол иглы выполняют на расстоянии 1 см от края разреза. Иглу далее последовательно проводят в толще дермы, захватывая с каждой стороны участки одинаковой длины так, чтобы место выкола иглы с одной стороны совпадало с местом вкола с другой.

**МАЛЕНЬКИЕ
ХИТРОСТИ:**

Для атравматичного наложения непрерывного плоскостного шва рекомендуется оттягивать край кожи не пинцетом, а маленьким однозубым крючком.



Одновременно потягивая за концы нити в разные стороны, сближают края раны. Начало и конец нити завязывают на марлевом шарике, валике или пуговице для удобства снятия шва.

При ушивании глубокой раны вначале непрерывным швом сшивают подкожную клетчатку, захватывая в каждый стежок такое количество ткани, которое бы соответствовало размеру иглы и степени ее кривизны. Шов должен проходить параллельно поверхности кожи, а начало вкола и выкол стежка с каждой стороны следует располагать симметрично. Концы нити выводят на кожу, натягивают до сближения краев раны и удерживают в этом положении. После этого накладывают интрадермальный шов по правилам, описанным выше. Концы нитей завязывают с одной стороны на шарике, пластинке, валике или пуговице; далее, потягивая за концы нитей на другом конце раны, добиваются полного сопоставления краев кожи и так же фиксируют узел.

В ряде случаев (при послеоперационной ране значительной длины) применяют непрерывный шов с захлестом (по Мультановскому).

5. 2. ШВЫ НА ФАСЦИЮ

Виды применяемых швов для соединения краев фасции зависят от толщины и плотности соответствующей пластинки.

На тонкие рыхлые фасции (поверхностную фасцию; такие виды собственной фасции, как перимизий, влагалища сосудов и нервов, футляры мышц, внутрисполостные фасции и др.) швы накладывают в следующих вариантах:

— узловые круговые швы;

— узловые П-образные швы;

непрерывные П-образные швы на поверхностные фасции, находящиеся на открытых участках тела.

Требования к швам, накладываемым на рыхлые фасции

1. Плотное соприкосновение краев.
2. Исключение прорезывания нитей.
3. Предупреждение ишемии соединяемых участков.
4. Предупреждение развития лигатурных свищей.

МАЛЕНЬКИЕ ХИТРОСТИ:

Для швов на рыхлые фасции предпочтительнее использовать рассасывающиеся материалы.



Для предупреждения прорезывания по возможности следует включать в шов прилежащие слои мышц, жировой клетчатки.

Желательно применять швы в плоскости фасции (П-образные горизонтальные швы и уплощенные вертикальные П-образные швы).

Возможно увеличение шага шва до 1,5-2 см!

На прочные утолщенные фасциальные листки преимущественно накладывают узловые круговые вертикальные и П-образные швы.

Требования, предъявляемые к швам на собственную фасцию

1. Прочность.
2. Надежность.
3. Исключение прорезывания нитей.
4. Предупреждение образования полостей между фасцией и подлежащими тканями и органами.

МАЛЕНЬКИЕ ХИТРОСТИ:

Желательно применение нерассасывающегося шовного материала (одним из возможных вариантов является чередование накладываемых стежков из материалов с различными скоростями рассасывания).



Уменьшение шага шва до 0,5-0,7 см.

Обязателен контроль надежности укрепления углов линии разреза.

По возможности следует захватывать в шов подлежащие ткани.

ВНИМАНИЕ!



Применение непрерывного обвивного шва на собственную фасцию может приводить к формированию грубого малозластичного послеоперационного рубца

5. 3. ШВЫ НА АПОНЕВРОЗ

Края апоневроза могут быть соединены следующими способами:

- 1) с помощью краевого шва (рис. 34);
- 2) «внахлест» (рис. 35);
- 3) с образованием дубликатуры (рис. 36).

Условия, необходимые для наложения швов на апоневроз

1. Сохранение переднего и заднего листков фасции, покрывающей соответствующие поверхности апоневроза. Скрепляя его волокна между собой, фасциальные пластинки играют «цементирующую» роль. После их удаления значительно снижается эластичность и

прочность апоневроза (в частности, апоневрозов широких мышц живота, широчайшей мышцы спины, большой приводящей мышцы и др.).

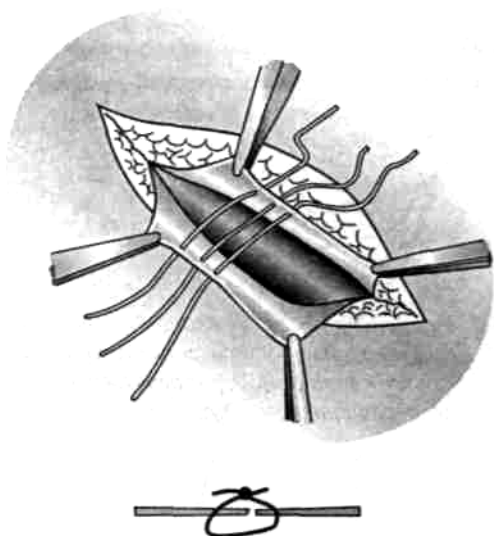


Рис. 34. Соединение апоневроза «край в край».

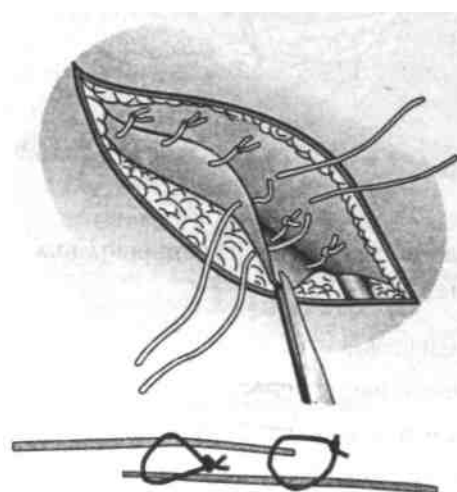
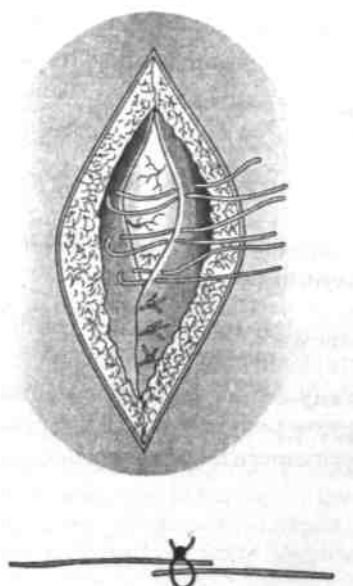


Рис. 35. Соединение краев апоневроза «внахлест». Рис. 36. Образование дубликатуры из апоневроза

2. Хороший обзор поверхностей соединяемого апоневроза для исключения повреждения глубже лежащих сосудов и нервов.

МАЛЕНЬКИЕ ХИТРОСТИ:



Для хорошего доступа к поверхности апоневроза следует использовать классическую технику работы с желобоватым зондом и скальпелем.

При выделении апоневроза тупым способом рекомендуется применение края тупфера или марлевого шарика.

ВНИМАНИЕ!



Для предупреждения нарушения кровоснабжения апоневроза не следует отслаивать ткани на значительной его площади. В то же время недостаточное отделение тканей от поверхности апоневроза может способствовать увеличению напряжения краев раны и прорезыванию швов.

Требования к швам, накладываемым на апоневроз

1. Простота и надежность.
2. Исключение разволокнения.
3. Обеспечение максимальной прочности соединения.
4. Механическое скрепление краев апоневроза на время, достаточное для образования прочного соединительнотканного рубца.

Варианты кругового шва, накладываемого на апоневроз

1. Узловые круговые швы, наложенные нерассасывающимся материалом на расстоянии 5-7 мм друг от друга.

МАЛЕНЬКИЕ ХИТРОСТИ:



Узловые круговые швы, расположенные поперечно по отношению к направлению апоневротических волокон, могут при затягивании привести к их разволокнению, надрыву и даже отрыву. Поэтому необходимо места вкола и выкола иглы располагать не линейно-упорядоченно, а «хаотично», исключая возможность такого осложнения (рис. 37).

2. Использование П-образных швов наиболее рационально, так как ими захватывают участок тканей большой площади. В результате увеличивается площадь непосредственного контакта соединяемых тканей и соответственно уменьшается натяжение на каждую единицу этой площади (рис. 38).

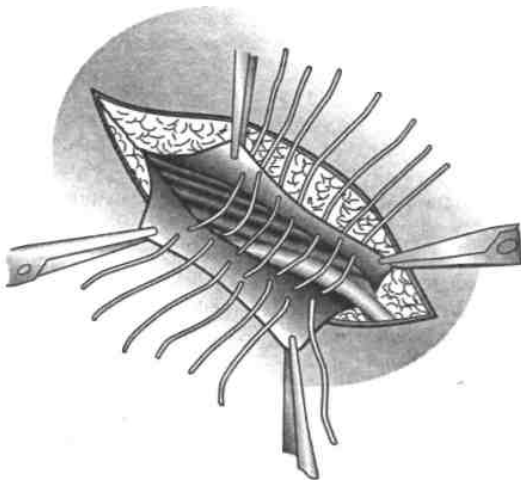


Рис. 37. «Хаотичное» наложение швов на апоневроз

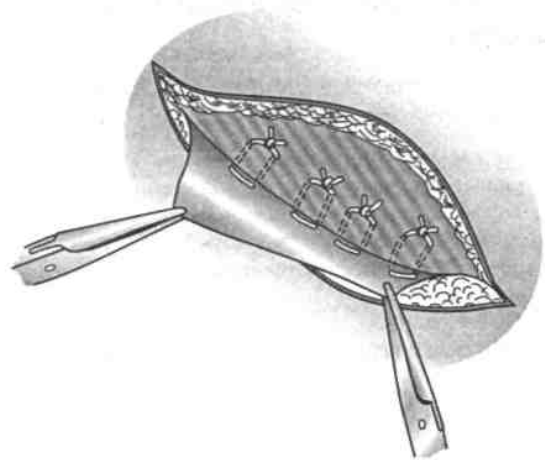


Рис. 38. Наложение П-образных швов на края

**МАЛЕНЬКИЕ
ХИТРОСТИ:**



Для повышения прочности П-образных швов используют следующие приемы:

швы должны быть ориентированы под некоторым углом по отношению к ходу волокон апоневроза;

для предотвращения возможности разволокнения апоневроза швы накладывают не по одной линии, а беспорядочно (хаотично).

ВНИМАНИЕ!



При выполнении шва через «подвернутый» апоневроз наружной косой мышцы живота (паховую связку) необходимо учитывать, что под ней на границе медиальной и средней третей длины проходят бедренные сосуды — артерия и вена. Грубое прошивание паховой связки может привести к повреждению стенок этих сосудов с развитием кровотечения. Поэтому при наложении шва игла должна просвечивать через апоневротические волокна. Это свидетельствует о поверхностном проведении нитей и служит критерием правильности наложения шва.

3. Края рассеченного апоневроза могут быть соединены с помощью непрерывного обвивного шва.

Однако применение такого варианта с большой степенью вероятности может привести к формированию грубого послеоперационного рубца.

При соединении краев апоневроза «внахлест» могут быть использованы узловые круговые или П-образные швы по ранее сформулированным правилам.

Формирование дубликатуры из апоневроза производят обычно двухрядным узловым круговым швом (рис. 39).

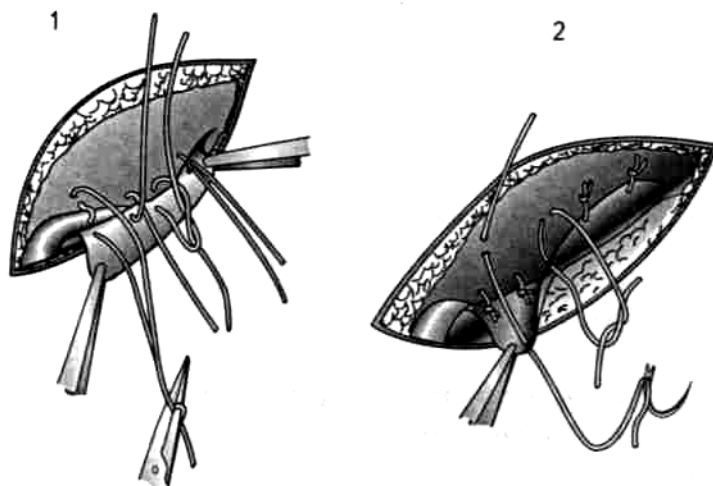


Рис. 39. Этапы формирования дубликатуры апоневроза наружной косой мышцы живота при укреплении передней стенки пахового канала по способу Мартынова:

1 — наложение швов первого ряда; 2 — швы второго ряда.

5. 4. ШВЫ НА ПОПЕРЕЧНОПОЛОСАТЫЕ МЫШЦЫ

К группе поперечно-полосатых мышц относят скелетные мышцы и сердечную мышцу.

Скелетные мышцы в свою очередь подразделяются на две группы:

мышцы объемные (двуглавые, трехглавые и четырехглавые);
широкие (плоские) мышцы (наружная косая мышца живота, широчайшая мышца спины и др.).

Брюшко (брюшки) объемных мышц переходят в узкие ленточные сухожилия или сухожилия овального (круглого) сечения. На туловище широкие мышцы имеют расширенное сухожилие (сухожильное растяжение, или апоневроз).

Техника наложения швов на скелетные мышцы и сердечную мышцу различается.

Особенности наложения швов на скелетные мышцы

Основной принцип техники шва на скелетную мышцу — максимально бережное отношение к ним. Для этого нужно хорошо знать анатомию мышц, особенно ход внутриорганных кровеносных сосудов и нервов.

Условия, необходимые для наложения швов на скелетные мышцы

1. Швы должны накладываться только после установления способности мышцы к сокращению. Обе сшиваемые поверхности мышцы должны быть тщательно освобождены от некротических тканей до жизнеспособной поверхности.

**МАЛЕНЬКИЕ
ХИТРОСТИ:**



Для уменьшения натяжения по линии швов необходимо придать мышце положение наибольшего расслабления:

при наложении швов на мышцы-сгибатели суставы должны быть в положении флексии;

на мышцы-разгибатели швы должны накладываться при максимальной экстензии;

по окончании операции заданное положение мышцы сохраняют за счет внешней иммобилизации.

Требования, предъявляемые к швам на скелетные мышцы

1. Швы, наложенные на края мышцы, не следует плотно завязывать для исключения нарушения регенераторных способностей мышечных волокон.
2. Техника шва должна способствовать образованию эластичного послеоперационного рубца.
3. Необходимо обеспечить достаточную прочность соединения краев мышцы на все время формирования соединительнотканного рубца.
4. При сокращении мышцы шов не должен препятствовать скольжению ее поверхности.
5. Шов должен обладать гемостатическими свойствами.
6. Обязательному восстановлению подлежит фасциальный футляр над мышцей во избежание образования мышечных грыж.
7. По возможности необходимо восстановить основной ствол двигательного нерва, проходящего в толще мышцы.
8. Нити не должны прорезываться.
9. Края раны не должны сдавливаться швами, что может вызвать ишемию и некроз мышцы.

Основные варианты швов, накладываемых на скелетные мышцы

1. Круговой узловый шов перпендикулярно ходу мышечных волокон.
2. Круговой узловый шов по ходу мышечных волокон.

3. Горизонтальный П-образный шов перпендикулярно ходу мышечных волокон.
4. Горизонтальный П-образный шов по ходу мышечных волокон.
5. Вертикальный П-образный шов перпендикулярно ходу мышечных волокон.
6. Вертикальный П-образный шов по ходу мышечных волокон.
7. Дополнительные гемостатические швы на мышцу, служащие опорой для узловых круговых швов (непрерывный цепочный шов по Гейденгайну или узловый цепочный шов по Гейденгайну — Гаккеру).
8. Крестообразный шов.

Варианты швов, накладываемых на мышцы в зависимости от их повреждения

На технику наложения швов на мышцу оказывает влияние направление повреждения или разрыва ее волокон:

мышца может быть раздвинута тупым способом по ходу волокон;

мышца может быть рассечена или разорвана под углом к направлению волокон;

мышца может быть пересечена или разорвана в поперечном направлении.

В тех случаях, когда мышца была раздвинута тупым способом по ходу волокон, для соединения ее краев применяют несколько вариантов швов:

1. Редкие круговые (циркулярные) узловые кетгутовые швы на расстоянии 3-5 см друг от друга. Вкол и выкол иглы производят на удалении 2-2,5 см от краев раны с обязательным захватыванием перимизия.

МАЛЕНЬКИЕ ХИТРОСТИ:



Толщу мышц прошивают вместе с плотно приращенной к ним собственной фасцией, отдающей соединительнотканые перегородки (большая ягодичная мышца, большая грудная мышца и др.).

В тех случаях, когда соединительнотканый футляр не сращен с поверхностью мышцы, на края собственной фасции накладывают отдельный ряд узловых круговых шелковых швов на расстоянии не более 1 см во избежание образования мышечных грыж.

ВНИМАНИЕ!



Необходимо обязательно прошивать всю толщу мышцы. Наложение поверхностных швов может привести к формированию внутримышечной гематомы и последующему нагноению.

2. Редкие горизонтальные П-образные кетгутовые швы (вкол и выкол иглы производят на расстоянии 1-1,5 см от края раны; ширина поперечной части шва 2-2,5 см) (рис. 40).
3. Вертикальные П-образные швы накладывают на расстоянии 3-4 см друг от друга. Ширина поперечника шва — не более 1 см.
4. Крестообразный шов может быть наложен только при величине дефекта мышцы, не превышающей 5-6 см.

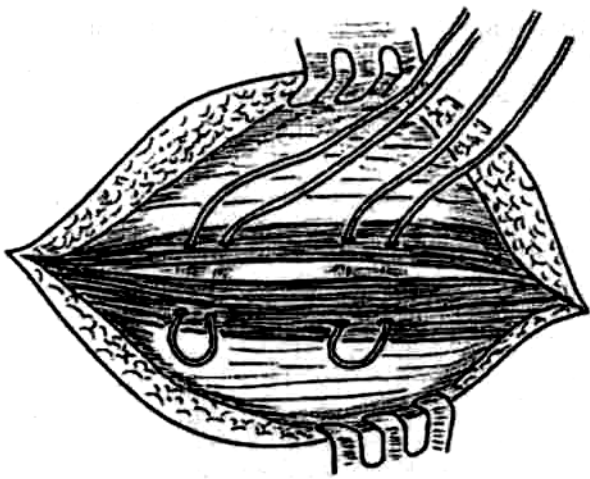


Рис. 40. Редкий горизонтальный П-образный шов на мышцу.

При косых разрезах или разрывах мышц применяют аналогичные варианты швов.

**МАЛЕНЬКИЕ
ХИТРОСТИ:**

Швы нужно накладывать перпендикулярно линии разреза или разрыва.



При поперечных разрывах мышц применяют следующие разновидности швов: П-образные горизонтальные швы (шаг шва 1 — 1,5 см; расстояние вколов и выколов иглы от края раны — 3 см; ширина поперечника шва — 2 см) (рис. 41).

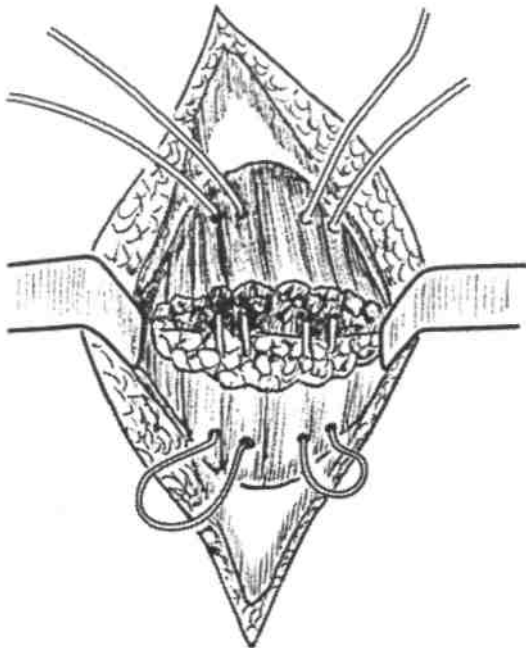


Рис. 41. П-образный горизонтальный шов, наложенный на мышцу.

**МАЛЕНЬКИЕ
ХИТРОСТИ:**

При затягивании шва необходимо проявлять максимальную осторожность во избежание его соскальзывания с краев мышцы.



Для предупреждения чрезмерного сокращения краев мышцы, находящейся в фиброзном футляре, перед поперечной миотомией выполняют определенные технические приемы (рис.42).

По сторонам от предполагаемого поперечного разреза мышцы накладывают по

одному превентивному глубокому узловому круговому шву мышцы вместе со стенкой влагалища (для этого обычно используют толстый прочный шелк).

МАЛЕНЬКИЕ ХИТРОСТИ:



Выполняют поперечную миотомию (например, пересечение прямых мышц живота при поперечной лапаротомии по Черни). При этом край рассеченной фиксированной швом мышцы сокращается вместе со стенкой влагалища.

После выполнения необходимого оперативного приема края мышцы соединяют П-образными горизонтальными швами.

Превентивные фибро-мышечные швы используют в качестве «держалок», облегчающих соединение краев мышцы.

На завершающем этапе соединения краев мышцы швы-держалки удаляют.

Этот прием обеспечивает хорошее срастание мышцы.

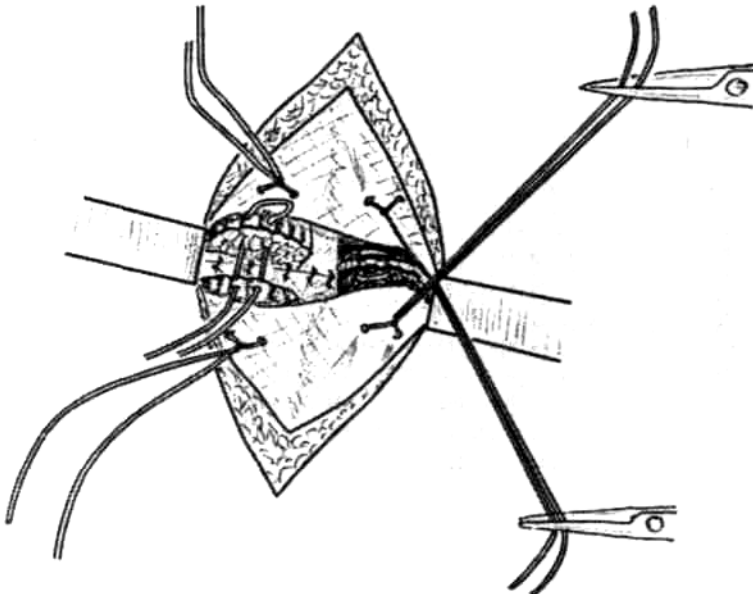
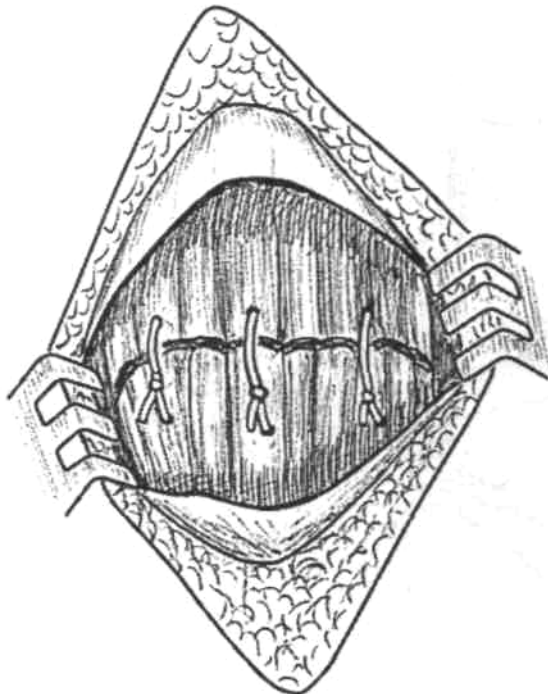


Рис. 42. П-образный шов на мышцу в комплексе с превентивными швами-держалками.

На рис. 43 показано соединение краев раны с помощью узловых циркулярных швов, соответствующих ходу волокон.



Узловые циркулярные швы, плоскость которых совпадает с ходом мышечных волокон, в большинстве случаев прорезываются. Для предупреждения этого осложнения дополнительно накладывают опорные гемостатические швы по Гейденгайну и Гейденгайну—Гаккеру.

Рис. 43. Соединение краев мышцы с помощью узловых циркулярных швов по ходу мышечных волокон.

При поперечном повреждении мышцы (резаная рана, гильотинная ампутация) возможно внутримышечное повреждение основного ствола двигательного нерва. В качестве осложнения неизбежно развиваются атрофия, дегенерация, рубцовая трансформация дистальной части мышцы. Для предупреждения таких осложнений в настоящее время используют способ А. В. Резникова (1997), заключающийся в комплексном соединении не только краев мышцы, но и культей пересеченной внутримышечно части нерва. После идентификации концов нерва на поперечном срезе скелетной мышцы производят их эпиневрально-ное соединение проленовой нитью 6/0 или 7/0. Нить не завязывают, а используют в качестве держалки. Конечность сгибают в суставе для сближения культей мышц. После этого в глубине раны накладывают серию П-образных швов рассасывающимися нитями. Швы проводят через эпимизий и перимизий на расстоянии между нитями 5-8 мм. Глубокие швы на мышцы поэтапно завязывают. После создания оптимальных условий фиксируют раневые швы через эпиневральный шов. Сближение поверхностных слоев мышцы также выполняют с помощью серии П-образных кетгутовых швов.

5. 5. ШВЫ НА СУХОЖИЛИЯ

Топографо-анатомические особенности сухожилий мышц-сгибателей и сухожилий мышц-разгибателей различны.

Сухожилия мышц-разгибателей характеризуются следующими признаками:

- располагаются сравнительно поверхностно;
- на значительном протяжении не имеют синовиальных влагалищ;
- концы после пересечения далеко не расходятся;
- поперечное сечение уплощенное.

Сухожилия мышц-сгибателей имеют некоторые отличия:

- располагаются относительно глубоко;
- покрыты синовиальной оболочкой, проходят в костно-фиброзных тоннелях;
- их концы после полного разрыва или рассечения расходятся на значительное расстояние;
- поперечное сечение круглой или овальной формы.

Швы на сухожилия мышц-разгибателей отличаются технической простотой и могут быть наложены даже в условиях травматологического пункта врачом средней квалификации.

Швы на сухожилия мышц-сгибателей требуют большого опыта, соответствующего оборудования и должны накладываться только в условиях стационара высококвалифицированным хирургом.

Сухожилия относятся к тканям с обильным кровоснабжением. Артериальные сосуды идут к сухожилиям 6 путями:

- из мышечного брюшка в сухожилие;
- непосредственно из лежащих возле сухожилия крупных артерий;
- из синовиальной оболочки, в которой имеется обильная широкопетлистая артериальная сеть;
- из околосухожильной клетчатки;
- через брыжейку сухожилия;
- из надкостницы вблизи места прикрепления сухожилия к кости.

Сосуды располагаются не только на поверхности сухожилия, но и в глубоких сухожильных слоях.

**МАЛЕНЬКИЕ
ХИТРОСТИ:**



При манипуляциях на сухожилии необходимо особенно бережно обращаться с брыжейкой сухожилия, через которую проходят основные артерии, питающие сухожилия.

Процесс восстановления сухожилия начинается сразу же после операции и продолжается в течение нескольких недель.

1. На 1 -й неделе в месте соединения концов сухожилия образуется непрочная фибробластическая спайка, не способная выдержать даже малейшее натяжение.
2. В течение 2-й недели происходит бурная соединительнотканная пролиферация и васкуляризация области шва.
3. На 3-й неделе просвет между концами сухожилий заполняется новообразованной тканью, соединительнотканые структуры приобретают сходство с сухожильными волокнами. В этот период создаются условия для начала активных движений.

ВНИМАНИЕ!



Спайки с окружающими тканями еще непрочные и легко разрушаются при движении сухожилий.

4. К концу 4-й недели регенерация заканчивается, прочность соединения соответствует исходному.

Срок окончательного формирования новообразованной сухожильной ткани 2-4 мес.

Таким образом, для восстановления сухожилия при поперечном разрыве (рассечении) необходимо стремиться к удержанию его концов в заданном положении длительное время.

Условия, необходимые для наложения швов на сухожилия

1. Необходимость хорошего обзора концов поврежденного сухожилия:
при открытых травмах доступы к поврежденному сухожилию осуществляют через рану. Для облегчения манипуляций используют дополнительные разрезы, проведенные с учетом топографо-анатомических особенностей области;
при закрытых травмах следует применять окольный доступ. Для предупреждения повреждения синовиально-апоневротического аппарата разрезы делают под углом к ходу сухожилия;
при затруднениях с идентификацией сухожилия выполняют дополнительный разрез на вышележащем сегменте конечности.
2. Экономное иссечение неровных и загрязненных краев сухожилий.

Требования к швам на сухожилия

Ю. Ю. Джанелидзе (1936) указывал, что швы, накладываемые на сухожилия, должны удовлетворять определенным требованиям.

1. Просто и легко выполняться.
2. В минимальной степени нарушать кровообращение, для чего в узлы и петли необходимо захватывать небольшое количество пучков.
3. Сохранять гладкую, скользящую поверхность сухожилия. На поверхность должно выступать минимальное количество стежков и узлов.
4. Крепко удерживать концы и не допускать разволокнения сухожилия.
5. Над сухожилием должно быть, по возможности, восстановлено фасциальное или синовиальное влагалище.
6. Бережное отношение к кольцевым и крестообразным частям фиброзных влагалищ, которые служат своего рода направляющими каналами для сухожилий.

В свою очередь синовиальная оболочка сухожилия является сложной конструкцией, при работе на которой необходимо соблюдать ряд требований.

1. Строгая асептичность:

сама по себе синовиальная оболочка сухожилия мало резистентна по отношению к инфекции; в замкнутом синовиальном футляре сухожилия создаются благоприятные условия для развития патогенной микрофлоры.

2. Бережное обращение, особенно с брыжейкой сухожилия, обеспечивающее сохранение его кровоснабжения.

МАЛЕНЬКИЕ ХИТРОСТИ:

Выполнять все действия на синовиальной оболочке сухожилия необходимо только с помощью прецизионных инструментов.



3. Предупреждение высыхания синовиального футляра сухожилия, приводящего к потере регенераторных свойств.

МАЛЕНЬКИЕ ХИТРОСТИ:

При наложения швов на сухожилие рабочую зону необходимо периодически орошать теплым физиологическим раствором.



Узловые швы на синовиальную оболочку накладывают тонким шелком или синтетическими нитями.

Классификация швов сухожилий

В зависимости от техники проведения нити швы сухожилий могут быть разделены на группы.

1. Узловые циркулярные швы (рис. 44).
2. Лигатурные швы (используемые в качестве опоры) (рис. 45).
3. П-образные швы (с прямым ходом нитей, одностежковые, многостежковые) (рис.46).
4. Крестообразные швы (с однократным и многократным перекрещиванием нитей) (рис. 47).
5. Петлевидные (с малым количеством петель и с многочисленными петлями) (рис. 48,49).

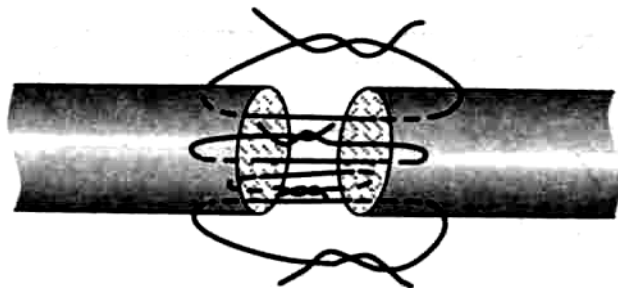


Рис. 44. Узловой циркулярный шов Роттера.

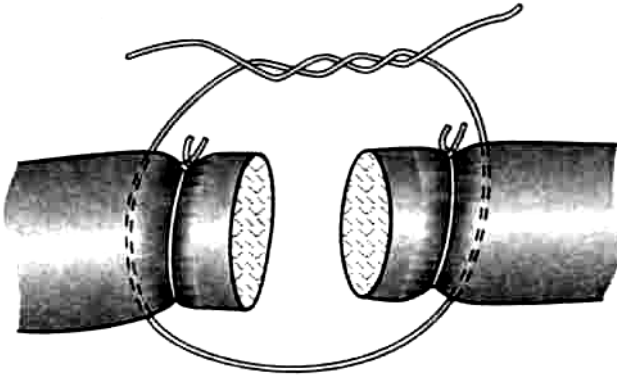


Рис. 45. Лигатурные швы, используемые в качестве опоры.

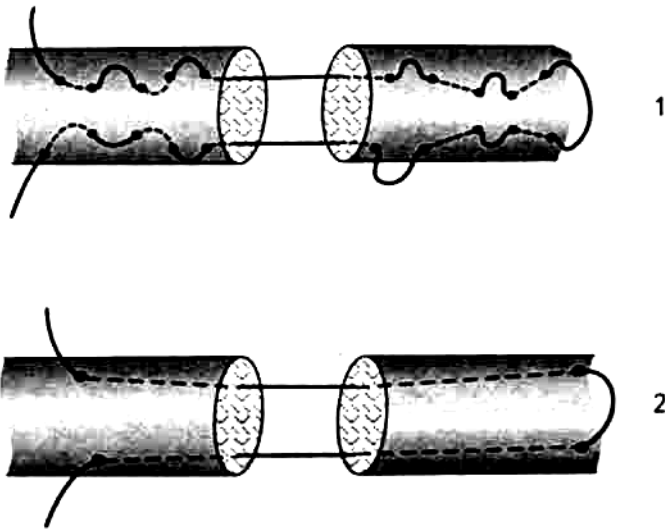


Рис. 46. П-образный шов Ланге с прямым ходом нити: 1 — многостежковый, 2 — простой с проведением нити на поверхности сухожилия.

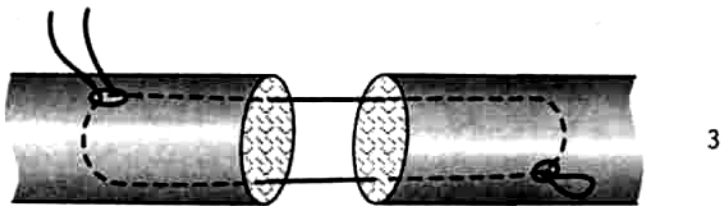


Рис. 46 (продолжение). 3 — простой с внутривольным проведением нити.

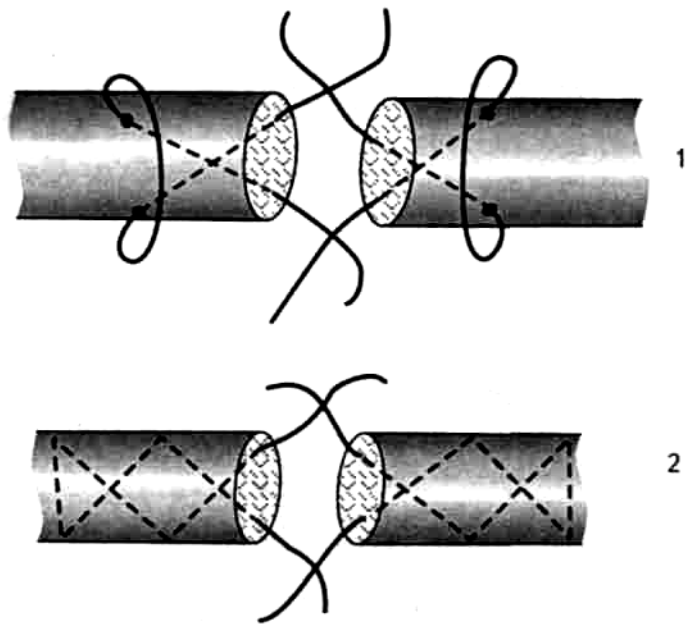


Рис. 47. Варианты швов с крестообразным ходом нити:
1 — шов Блоха, 2 — шов Масона.

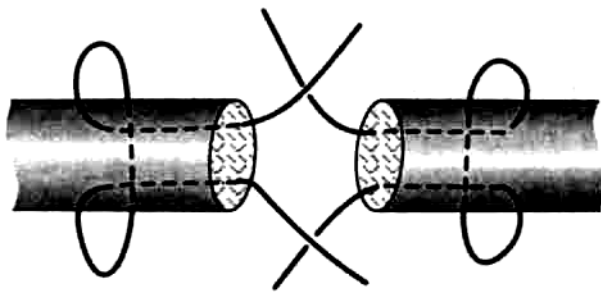


Рис. 48. Петлевидный шов: упрощенный шов Розова.

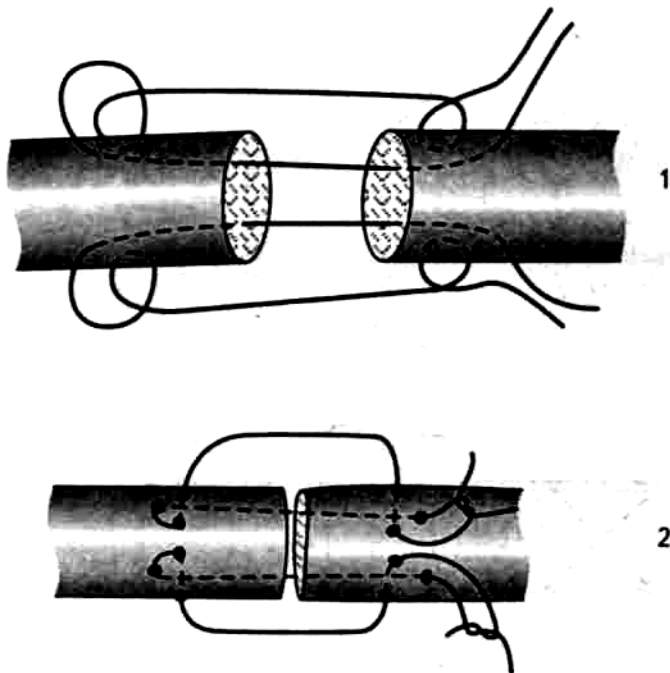


Рис. 49. Петлевидные швы: 1,2 — шов Вильмса.

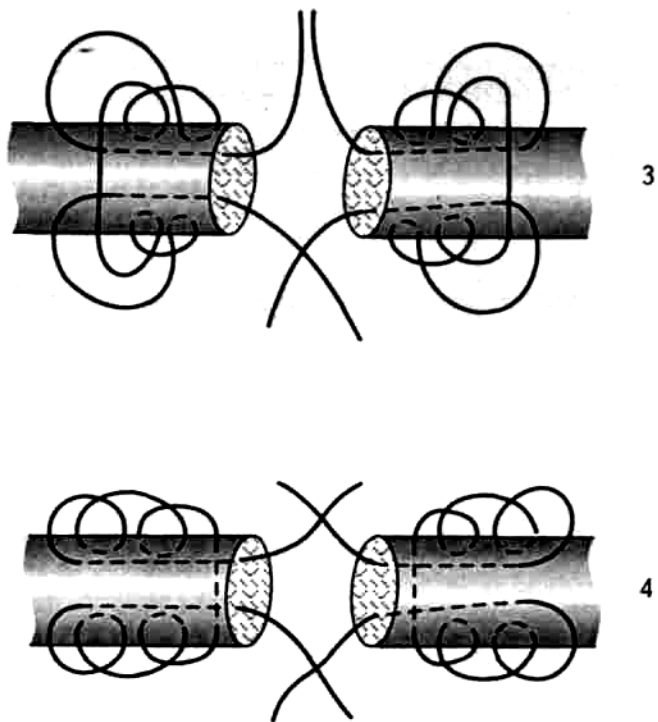


Рис. 49 (продолжение), 3 — шов Казакова, 4 — шов Казакова-Розова.

Все способы наложения сухожильного шва можно разделить на следующие группы.

1. Швы с нитями и узлами на поверхности сухожилия (рис. 50).

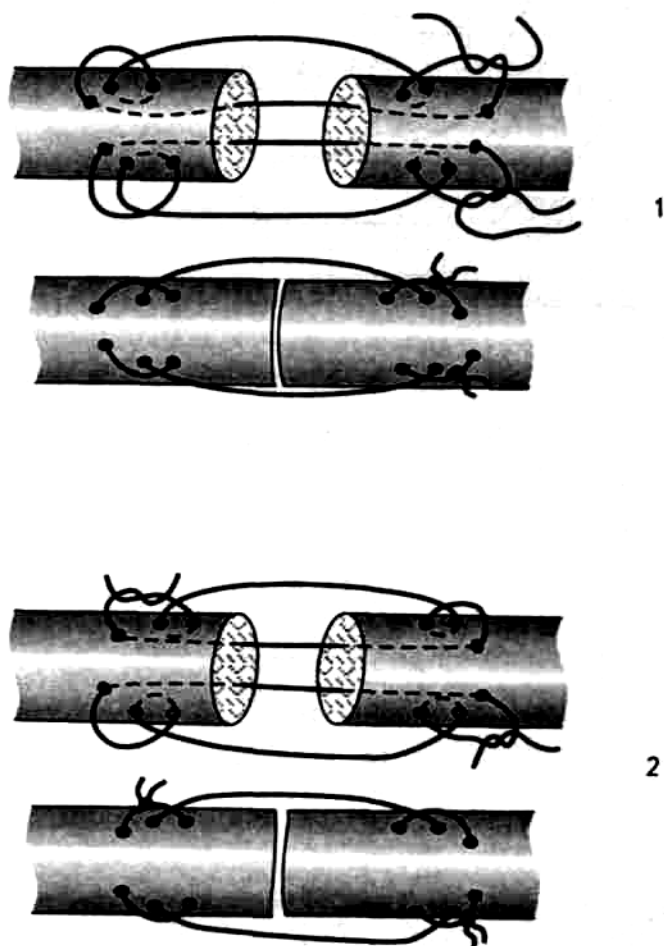


Рис. 50. Швы с узлами: 1 — узлы снаружи на одной стороне, 2 — узлы снаружи на разных сторонах.

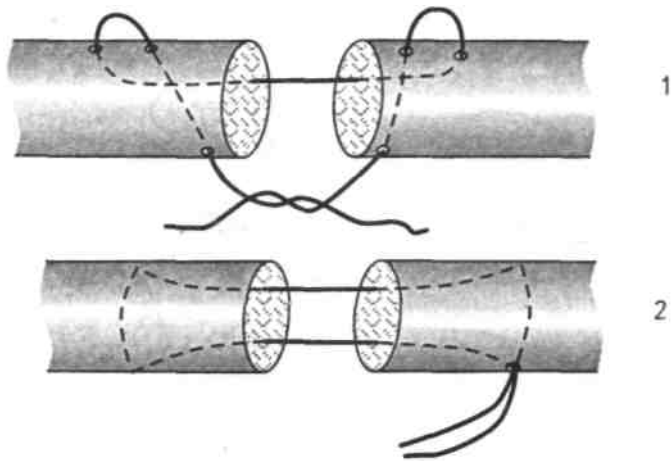


Рис. 51. Внутривольные швы: 1 — шов Малевича, 2 — шов Николадоли.

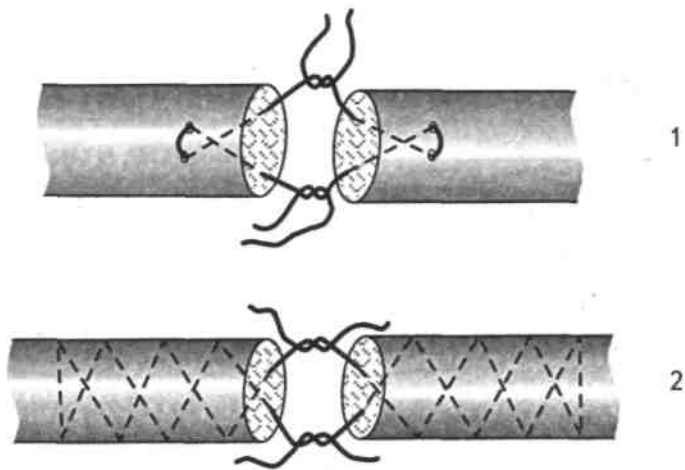


Рис. 52. Внутривольные швы: 1 — шов Дройера, 2 — шов Кюнео.

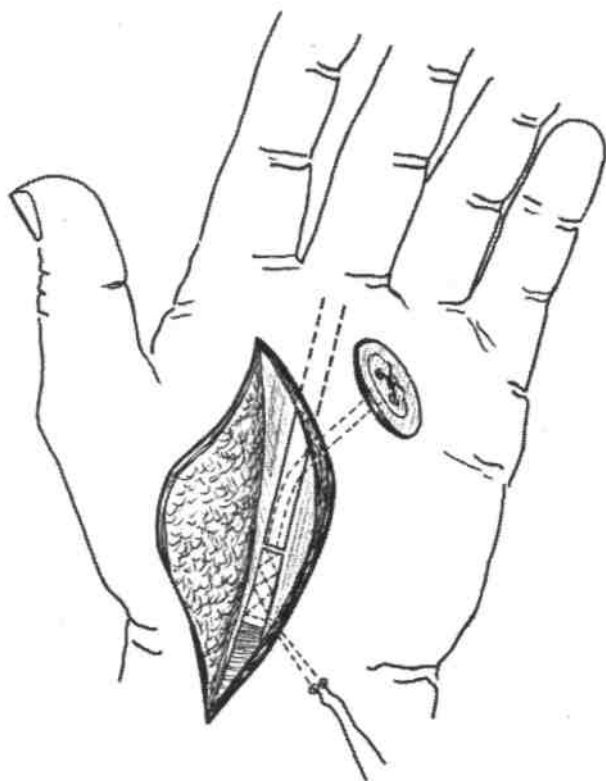


Рис. 53. Шов Беннеля с выколом на поверхность кожи.

2. Внутривольные швы с узлами и нитями на поверхности сухожилия (рис. 51).
3. Внутривольные швы с узлами и нитями, погруженными между концами сухожилий (рис. 52).
4. Прочие швы (рис. 53).

Шовный материал для соединения концов сухожилий должен удовлетворять следующим требованиям:

- быть тонким;
- отличаться повышенной прочностью;
- не вызывать воспалительной реакции тканей.

По срокам наложения различают три вида швов сухожилий.

1. Первичный шов, накладываемый в первые 24 ч после повреждения.
2. Ранний вторичный (отсроченный) шов, применяемый после заживления кожной раны в сроки от 2 до 6 нед с момента повреждения.
3. Поздний вторичный шов, выполняемый в период от 6 до 8 нед после повреждения.

В более поздние сроки прибегают к пластике сухожилия.

Сравнительная оценка швов на сухожилия

«Идеального» шва сухожилий не существует. Каждый из многочисленных вариантов швов сухожилий имеет свои преимущества и недостатки. При прочих равных условиях для соединения плоских концов поврежденного сухожилия мышцы-разгибателя предпочтение следует отдавать шву Розова.

Преимущества шва Розова

- Чрезвычайная простота наложения;

- прочность соединения концов сухожилия;
- незначительный разволокнувший эффект.

Недостатки шва Розова

- Сдавление части кровеносных сосудов в толще сухожилия;
- возможность соскальзывания с конца сухожилия.

Для соединения концов сухожилий мышц-сгибателей круглого или овального поперечного сечения нередко применяют шов Кюнео.

Преимущества шва Кюнео

Прочность соединения концов сухожилия;
отсутствие тенденции к соскальзыванию.

Относительные недостатки шва Кюнео

Возможность сдавления кровеносных сосудов в толще сухожилия;
вероятность разволокнения.

5. 6. ШВЫ НА АРТЕРИИ

Для наложения швов на сосуды необходимо соблюдение ряда условий.

1. Шов на сосуды следует накладывать только в асептических условиях.
2. Необходим широкий анатомический доступ к месту повреждения сосуда.
3. Стенки сосуда должны быть жизнеспособными, их кровоснабжение и иннервацию следует сохранить.
4. Если длина повреждения не превышает $\frac{1}{3}$ длины окружности артерии, а диаметр сосуда не меньше 4 мм, применяется боковой сосудистый шов.
4. При повреждении больше $\frac{1}{3}$ длины окружности артерии и диаметре сосуда менее 4 мм накладывают циркулярный шов.
5. Артерия должна быть хорошо выделена из периаортальных тканей и пережата зажимами или турникетами.

**МАЛЕНЬКИЕ
ХИТРОСТИ:**



Следует использовать мягкие сосудистые зажимы или резиновые турникеты (например, манжету от хирургической перчатки).

6. Для увеличения диаметра анастомоза концы сосуда можно пересечь под углом (способ Н. А. Добровольского).
7. Шов должен накладываться без значительного натяжения, поэтому расстояние между концами поврежденного сосуда не должно превышать 3-4 см.
8. Для уменьшения натяжения в области сосудистого шва производят мобилизацию артерии проксимальнее и дистальнее места повреждения на протяжении до 10 см. Используют также сгибание конечности в близлежащем суставе и последующую иммобилизацию в заданном положении.
9. Для наложения шва используют микрохирургические иглодержатели и пинцеты.
10. Следует применять атравматические иглы с нерассасывающимися нитями 4/0 - 6/0.

11. Шовный материал должен обладать тромборезистентными свойствами.

Требования, предъявляемые к швам на сосуды

1. Герметичность.
2. Прочность.
3. Предупреждение сужения просвета сосуда.
4. Проведение нити через все оболочки сосудистой стенки.
5. Обеспечение хорошей адаптации интимы двух концов сшиваемого сосуда (восстановление непрерывности интимы).
6. Исключение выступления адвентиции и шовного материала в просвет сосуда.

Техника наложения шва на артерию

1. Участок артерии широко обнажают доступом непосредственно через рану или через разрез мягких тканей в типичном месте.
2. Сосуд выключают из кровообращения при помощи сосудистых зажимов или резиновых турникетов.
3. Удаляют сгустки крови поочередным приоткрыванием зажимов на центральном и периферическом концах артерии. Просвет сосуда промывают физиологическим раствором с гепарином.
4. Края поврежденного сосуда экономно иссекают на протяжении 1-2 мм, а при огнестрельных ранениях — до 1 см (в пределах неповрежденной стенки).
5. Боковой шов артерии накладывают продольно или поперечно при помощи узлового или непрерывного шва таким образом, чтобы вкол и выкол иглы были на расстоянии 1-1,5 мм от края раны; такое же расстояние следует сохранять между отдельными стежками.
6. Классический циркулярный сосудистый шов чаще всего накладывают по способу Карреля [A. Carrel, 1902]:
 - вначале артерию прошивают тремя узловыми швами-держалками на равном расстоянии друг от друга;
 - растягивая поочередно держалки, придают сшиваемому участку линейную форму;
 - накладывают между смежными держалками непрерывный обвивной шов через все оболочки сосуда на всем протяжении его стенки;
 - после прошивания каждой $\frac{1}{3}$ окружности нить обвивного шва связывают с держалкой следующего;
 - расстояние между отдельными стежками шва и от края артерии 1 мм; если диаметр сосуда не превышает 3 мм, то шаг шва сокращают до 0,3-0,5 мм, расстояние от края раны 0,5-1 мм;
 - места вкола и выкола иглы должны находиться на одном и том же уровне во избежание деформации анастомоза или перфорации стенки артерии.

МАЛЕНЬКИЕ
ХИТРОСТИ:



Современная техника наложения циркулярного шва на артерию заключается в том, что на заднюю полуокружность сосуда накладывают одну П-образную держалку. Далее в стороны от нее производят ушивание сосудистой стенки с помощью непрерывного обвивного (или узлового) шва.

7. Поочередно снимают зажимы или турникеты с центрального и периферического концов артерии. Кровотечение через линию шва останавливают прикладыванием шариков, смоченных теплым физиологическим раствором. При необходимости накладывают дополнительные узловые швы.
8. Область сосудистого шва тщательно прикрывают хорошо кровоснабжаемыми тканями.

Кожную рану зашивают.

Виды швов на сосуды

I. Круговой ручной (по способам А. И. Морозовой, А. А. Полянцева, А. Carrel и др.) (рис. 54).

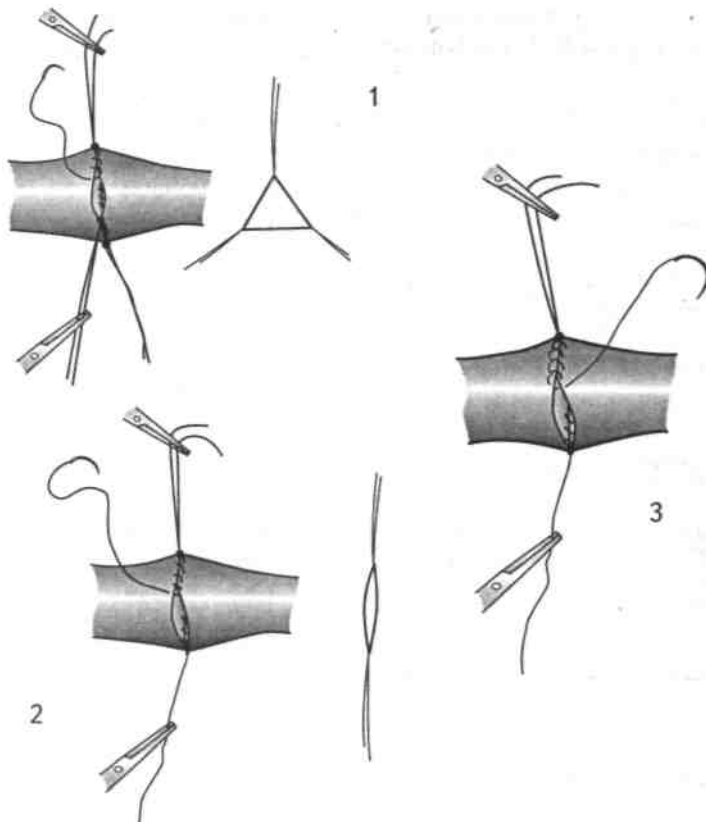


Рис. 54. Виды круговых ручных сосудистых швов: 1 — шов Карреля с тремя держалками, 2 — шов Морозовой с двумя держалками, 3 — шов Блелокка — Полянцева с захлестом.

II. Швы с применением конструкций и протезов (по способам Д. А. Донецкого, Рауг и др.).

III. Инвагинационные швы (по способам Г. М. Соловьева, Мерфу).

IV. Механический скрепочный шов.

Сравнительная оценка различных видов швов на сосуды

I. Ручные круговые сосудистые швы (могут быть как непрерывными, так и узловыми)

1. Непрерывные сосудистые швы

Шов Морозовой (1909) — использование двух швов-держалок вместо трех упрощает методику Карреля; роль третьей держалки выполняет нить непрерывного шва.

МАЛЕНЬКИЕ
ХИТРОСТИ:



Шов Блелокка—Полянцева (1945) — обвивной шов с захлестом накладывают между П-образными держалками, что существенно улучшает адаптацию интимы. Недостатком этого шва является необходимость наличия длинных концов сшиваемого сосуда. Все разновидности непрерывных швов опасны возможным сужением просвета сосуда, поэтому для освоения техники сосудистого шва необходима постоянная длительная тренировка.

2. Узловые сосудистые швы.

Шов Литтмана (1954) — сосудистый анастомоз накладывают узловыми П-образными швами с узлами, расположенными с одной стороны от линии шва.

Шов Жабулея—Бриана [Brian F., Gabuley M., 1896]: после наложения двух швов-держалок накладывают П-образные швы, узлы которых завязывают с разных сторон от линии шва.

Преимущества узловых сосудистых швов

Хорошее сопоставление интимы сосуда;
меньшая опасность сужения анастомоза в сравнении с непрерывными швами;
возможность применения у детей.

Недостатки узловых сосудистых швов

Меньшая герметичность;
относительно высокая кровопотеря через линию швов;
большее время, необходимое для формирования анастомоза.

II. Швы с применением конструкций и протезов

Метод Пайра [Paige E., 1900] — в оба конца поврежденного сосуда помещают протезы из магния (возможно использование канюль из различных материалов или современных синтетических сосудистых протезов), которые фиксируют наружными лигатурами. Несомненными достоинствами метода являются простота и быстрота выполнения; к недостаткам следует отнести наличие двух внешних сдавливающих лигатур и инородного тела в просвете сосуда.

МАЛЕНЬКИЕ
ХИТРОСТИ:



Этот метод положен в основу современного способа временного шунтирования поврежденной артерии, заключающегося в соединении концов поврежденной артерии гибкой трубкой из полимерного тромборезистентного материала

Соединение концов сосуда с помощью колец Д. А. Донецкого (1957) — оригинальная модификация протезного метода.

Металлическое кольцо с 4 шипами вводят в просвет артерии и на него фиксируют вывернутые и натянутые стенки сосуда. Кольца изготовляют различных диаметров, что позволяет выполнить анастомозы «конец в конец», «конец в бок» и «бок в бок». Шипы позволяют отказаться от внешних лигатур, но в просвете сосуда по-прежнему сохраняются инородные тела.

III. Инвагинационные сосудистые швы

Шов Мэрфи (Murphy J., 1897) — в один отрезок сосуда вводят другой и фиксируют отдельными узловыми швами. Достигается герметичность анастомоза, но отсутствует сопоставление интимы с интимой, поэтому в оригинальном варианте способ практически не применяют.

Шов Соловьева (1952, 1955) — на центральном конце артерии на расстоянии 1,5 диаметров артерии от ее края, дважды захлестывая за адвентицию на равном расстоянии друг от друга, накладывают 4 шва на переднюю, заднюю и обе боковые поверхности. Этими же нитями, располагая их вдоль оси сосуда, прошивают край центрального конца через все оболочки снаружи внутрь, а затем — периферический конец изнутри наружу на расстоянии 1-2 мм от края. Потягивая за нити, сближают концы артерии; при этом центральный край выворачивается в виде манжетки интимой наружу. При завязывании узлов манжетку вправляют в периферический конец сосуда (рис. 55).

Преимущества шва Соловьева

- Способ технически прост;
- не требует овладения техникой сосудистого шва, специального инструментария и атрауматических игл;
- позволяет точно сопоставить интиму.

Относительные недостатки шва Соловьева

Значительное сужение анастомоза и невозможность использовать этот вариант шва на мелких сосудах;
высокая кровопотеря через линию шва при соединении крупных сосудов.

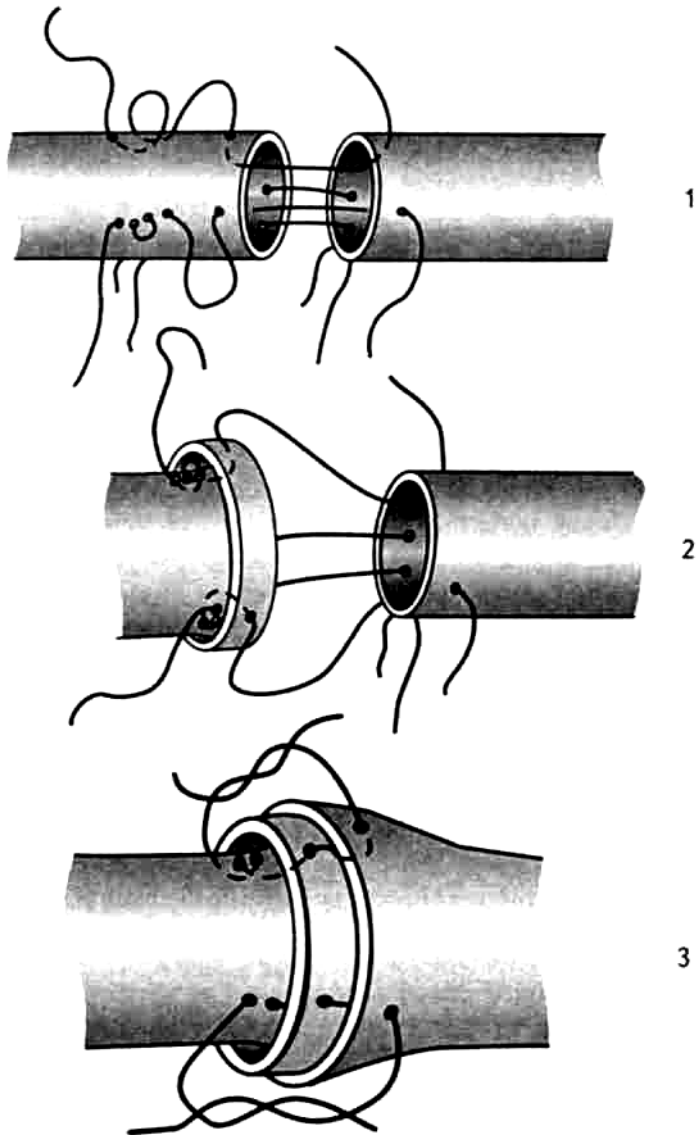


Рис. 55. Шов Соловьева:

1 — наложение швов, 2 — формирование «манжетки», 3 — инвагинация «манжетки».

**МАЛЕНЬКИЕ
ХИТРОСТИ:**



Наиболее успешно шов выполняется при операциях переключения артерий.

IV. Механический скрепочный шов.

Аппаратный шов позволяет точно адаптировать интиму сшиваемых сосудов, создать очень прочный анастомоз и избежать его сужения в растущем организме, быстро выполняется, устойчив к инфекции, может применяться на мелких сосудах.

Недостатки: механический шов противопоказан при значительной разнице диаметров

сшиваемых сосудов, при патологически измененных или очень коротких концах артерий, в глубоких ранах.

При наложении швов на сосуды диаметром менее 6 мм для достижения хорошего результата следует использовать микрохирургическую технику.

Правила выполнения микрохирургического шва

1. Необходимо обязательное существенное сужение площади операционного поля: рану изолируют поролоновой губкой или пленкой, в которой вырезают необходимой величины отверстие.

ВНИМАНИЕ!

Отсутствие идеальных условий затрудняет работу хирурга (теряется мелкий инструментарий, запутываются нитки).



2. Использование подлокотников и специального кресла для уменьшения усталости (дрожания) рук.
3. Применение оптической аппаратуры, позволяющей увеличивать обзор операционного поля (операционного микроскопа с увеличением в 40-50 раз или лупы, увеличивающей в 8-10 раз).
4. Выполнение действий с помощью прецизионных микрохирургических инструментов и соответствующего шовного материала. Нити в атравматических иглах должны быть абсолютно гладкими (монофиламентными), не смачиваемыми, ареактивными, легко завязываться инструментальным способом. Оптимальными являются нити 10/0 толщиной 20-25 мкм.
5. Бережное отношение к тканям и стенкам сосудов: постоянное орошение их теплым физиологическим раствором.
6. Удаление адвентиции на 2-3 мм от концов сосуда. Вместо лигирования мелких сосудов применяют электрокоагуляцию.
7. Использование только узловых швов. Вначале накладывают держалки. Для хорошего выделения интимы сосуда в его просвет вводят буж. Сосуд постоянно орошают подогретым до 37 °С физиологическим раствором с гепарином.

МАЛЕНЬКИЕ ХИТРОСТИ:

Для успешного наложения микрохирургического анастомоза необходимы:



- тщательный гемостаз;
- минимальная травма тканей;
- отсутствие экстравазальных скоплений жидкости;
- равномерность наложения стежков сосудистого шва;
- аподактильная техника завязывания узлов;

Критериями правильного выполнения операции наложения шва на артерии являются:

- хорошая пульсация сосудов;
- хорошие показатели плетизмографии и ультразвукового исследования;
- изменения цвета и температуры кожи;
- удовлетворительное состояние линии шва;
- отсутствие отека дистального сегмента конечности.

МАЛЕНЬКИЕ ХИТРОСТИ:

При соединении конца склерозированной артерии и протеза первый вкол иглы производится через стенку протеза в направлении снаружи внутрь, а второй вкол — через стенку артерии в направлении от интимы к адвентиции. Проведение иглы в противоположном направлении (от адвентиции к интима) может привести к отслойке внутренней оболочки артерии с образованием тромба.



5. 7. ШВЫ НА ВЕНЫ

Общие принципы техники шва сосудов относятся и ко шву вен. Однако погрешности, которые могут не оказать существенного влияния на благоприятный исход при вмешательствах на артериях, нередко приводят к неудачам при операциях на венах.

Впервые в мире сшивание венозных сосудов для образования анастомоза между воротной и нижней полрой венами осуществил в эксперименте русский ученый Н. В. Экк (1877). Первое сообщение о наложении шва на вену в клинической практике принадлежит Черни (1881). Он остановил кровотечение из внутренней яремной вены, наложив на нее шов, но больной погиб через два дня.

**МАЛЕНЬКИЕ
ХИТРОСТИ:**



До наложения шва на вену следует убедиться в отсутствии клапанов в зоне будущего анастомоза, так как прошивание створки клапана может привести к сужению просвета вены и явиться причиной последующего тромбоза.

К настоящему времени сформулированы следующие правила наложения швов на вены

1. Использование непрерывного обвивного шва. Доказано, что вена может сохранять проходимость, несмотря на образование пристеночного тромба по линии шва. Пристеночный тромб изолирует анастомоз от протекающей крови, сглаживая неровности, и способствует началу регенерации сосудов.
2. Применение ручного сосудистого шва для соединения вен. С его помощью возможно сшивание вен любых диаметров, независимо от состояния стенок соединяемых сосудов.
3. При наложении соустья между поверхностными и глубокими венами вначале прошивают снаружи внутрь вену, имеющую утолщенную стенку, а затем изнутри наружу — тонкостенную вену.
4. Выбор диаметра атравматических игл производят в расчете на наиболее тонкостенный из анастомозируемых сосудов.
5. В отличие от шва на артерии венозный шов выполняют с меньшим натяжением нити.
6. По сравнению с артериями на вены можно накладывать более редкие стежки на расстоянии примерно около 2 мм.
7. В некоторых случаях для повышения прочности тонкостенной вены производят выворачивание ее концов с целью удвоения стенки.

5. 8. ШВЫ НА ЛИМФАТИЧЕСКИЕ СОСУДЫ

Лимфатические сосуды слишком тонкостенны и хрупки, чтобы сшивать их по общепринятой для кровеносных сосудов методике.

Условия для наложения швов на лимфатические сосуды

Облегчают восстановление непрерывности лимфатического русла ряда факторов:

Значительная способность лимфатической системы к регенерации, что не требует плотного сопоставления концов пересеченных сосудов.

Нет необходимости стремиться к достижению абсолютной герметичности, чему способствует низкое содержание коагулирующих белков в периферической лимфе, уменьшение вероятности свертывания лимфы внутри сосуда, небольшая скорость лимфотока и низкое ее давление.

МАЛЕНЬКИЕ
ХИТРОСТИ:



Не следует слишком туго затягивать швы, так как это вызывает небольшие надрывы стенки и обнажение субэндотелиального слоя, приводящие к прилипанию тромбоцитов, их агрегации и тромбозу.

Требования к швам на лимфатические сосуды

1. Швы на лимфатические сосуды выполняют с использованием прецизионной микрохирургической техники:

- применяют увеличение в 8-10 раз;
 - используют специальные микрохирургические инструменты;
 - рекомендуются монофиламентные шовные материалы 8/0-10/0.
2. Операционное поле ограничивают стерильным бельем и постоянно увлажняют физиологическим раствором (лимфатические сосуды не должны высыхать).
 3. Швы накладывают в положении хирурга сидя, с обязательным использованием подлокотников для повышения точности.
 4. Следует применять отдельные узловые швы, завязывая их аподактильно.
 5. Обязательно применение гепарина для сохранения проходимости анастомоза.

5. 9. ШВЫ МЕЖДУ ВЕНОЙ И ЛИМФАТИЧЕСКИМ СОСУДОМ

Лимфовенозные анастомозы выполняют двумя основными способами: анастомозом «конец в бок» и анастомозом «конец в конец»

1. **Анастомоз «конец в бок»** применяют в тех случаях, когда диаметр лимфатического сосуда меньше 1 мм. Техника наложения соустья следующая:
 - выделяют вену и рядом расположенный лимфатический сосуд;
 - лимфатический сосуд пересекают под углом 45° для увеличения диаметра;
 - конец сосуда фиксируют отдельными узловыми швами в боковое отверстие в вене.

Преимущества анастомоза «конец в бок»

- Этот тип анастомоза технически прост;
- движение венозной крови оказывает присасывающее действие, способствуя восстановлению лимфотока.

2. **Анастомоз «конец в конец»** выполняют таким образом:

- выделяют 1-2 лимфатических сосуда у места их впадения в лимфатический узел и отсекают их от узла вместе с участком капсулы (это позволяет увеличить диаметр анастомоза);
- формирование прямых лимфовенозных анастомозов «конец в конец» обычно производят способом инвагинации.

МАЛЕНЬКИЕ
ХИТРОСТИ:



Концы нескольких лимфатических сосудов можно компактно внедрять в просвет одной вены. В настоящее время общепризнанным является мнение, что предпочтительным является анастомоз по типу «конец в бок».

5. 10. ЛИМФОНОДУЛОВЕНОСТОМИЯ

ВНИМАНИЕ!



При выполнении этого вида соустья обязательно предварительное промывание просветов вен раствором гепарина.

Существует несколько вариантов наложения анастомозов лимфатического узла с веной.

1. Наложение анастомоза лимфатического узла с веной по типу «конец в бок» после пересечения по экватору лимфатического узла и фиксирования его половины с приводящими лимфатическими сосудами к вене. Для этой цели обычно используют подколенный либо паховый лимфатический узел и рядом расположенные вены.
2. Наложение соустья лимфатического узла с веной по типу «конец в конец». Техника операции заключается в следующем:

- пересекают большую и добавочную подкожные вены ноги;
- дистальные концы вен лигируют;
- паховый лимфатический узел пересекают по экватору, резецируют 40% его объема;
- накладывают анастомоз «конец в конец» с проксимальным отрезком вены.

Этот вид анастомоза не получил широкого распространения, так как его выполнение требует выключения из кровотока вены довольно большого диаметра. Это может негативно сказаться на результатах лечения.

3. Наложение капсуло-венозного анастомоза «бок в бок».

Техника операции капсуло-венозного анастомоза

1. Между зажимами рассекают стенку вены.
2. Надсекают капсулу узла, вскрывая синусы.
3. Отдельными узловыми швами соединяют капсулу лимфатического узла и стенку вены.

Капсуло-венозный анастомоз в настоящее время широко применяется.

Преимущества капсуло-венозного анастомоза

- Техническая простота выполнения;
- отсутствие склонности к тромбированию;
- сохранение проходимости длительное время;

выполнение анастомоза без разобщения естественных лимфатических путей (без пересечения узла с сохранением приносящих и выносящих сосудов).

ВНИМАНИЕ!



Не рекомендуется для наложения анастомозов использовать магистральные вены (в частности, бедренную), чтобы в случае возможного тромбоза к лимфатической недостаточности не добавлялась венозная.

4. Лимфонодулоуенозный анастомоз по типу «конец вены в бок лимфатического узла». Обязательным условием функционирования анастомоза является лимфоррея из краевого синуса узла и отсутствие ретроградного кровотока из вены, свидетельствующие о состоятельности ее клапанов.

5. 11. ШВЫ НА ПЕРИФЕРИЧЕСКИЕ НЕРВЫ

Сразу после травмы, сопровождающейся нарушением целостности нервных волокон, в периферическом нерве развиваются процессы дегенерации и регенерации.

1. В центральном и периферическом концах нерва на небольшом расстоянии от места повреждения наблюдается «травматическая», или первичная, дегенерация.
2. В центральной отрезке нерва отмечается ретроградное перерождение.
3. На протяжении всего периферического отрезка нерва происходит вторичное, или «валлеровское», перерождение [Waller, 1852] — дегенерация аксонов.

Характер процессов дегенерации и регенерации нерва

1. Выраженность первичной дегенерации концов нерва на уровне травмы зависит от степени ее тяжести:
 - при тяжелых, чаще всего огнестрельных, ранениях нервные волокна и оболочки нервов подвергаются некрозу на значительном протяжении;
 - при повреждении нерва острым режущим оружием зона некроза намного меньше, чем при травме, нанесенной тупым предметом.
2. Нервные волокна, отделенные из-за травмы от своих клеточных тел, в периферическом отрезке нерва подвергаются перерождению. Оно заключается в распаде как осевого цилиндра на мелкие зерна, так и его миелиновой оболочки на жировые капли, которые рассасываются на всем протяжении. По ходу дегенерировавших нервных волокон сохраняется лишь запустевшая шванновская оболочка.

Разрастающаяся шванновская оболочка перекрывает поперечный срез нерва с развитием утолщения — шванномы.

Распад, или дегенерация, периферического нервного ствола начинается сразу после повреждения (в первые 24 ч) и заканчивается к концу 1-го месяца, когда развивается полная картина перерождения нерва.
3. Изменения в центральном отрезке нерва проявляются периаксональной дегенерацией, выражающейся в распаде миелиновой оболочки. Одновременно возникает противоположный процесс «центрогенной регенерации нерва». Через несколько дней после травмы центральный конец осевого цилиндра начинает булавовидно утолщаться и прорастать в направлении к периферическому отрезку. При отсутствии диастаза «молодые» осевые цилиндры проникают в запустевшие шванновские оболочки периферического конца нерва.

При значительном расхождении концов поврежденного нерва или непреодолимом препятствии на пути аксонов (костные отломки, плотный рубец) в результате «нецелесообразной» регенерации на центральном конце поврежденного нерва образуется колбообразное утолщение — неврома.

Таким образом, восстановление анатомической целостности и функциональной проводимости разрушенного ствола нерва — это не результат простого сращения двух отрезков, а сложный динамический процесс, требующий для своего нормального развития благоприятных условий и протекающий с определенными закономерностями. Скорость прорастания аксонов из центрального в периферический конец нерва равна 1-1,5 мм в сутки.

Все нервы могут быть подразделены в отношении полноты восстановления на три группы:

- нервы с наилучшей регенераторной способностью — лучевой и мышечно-кожный;
- нервы с наихудшей регенераторной способностью — локтевой, седалищный и общий малоберцовый;
- нервы с промежуточной регенераторной способностью — подмышечный, срединный и большеберцовый.

Одним из главных условий регенерации поврежденного нерва является отсутствие диастаза между его концами. Поэтому необходимо точное восстановление анатомической целостности нерва с помощью швов.

Условия, необходимые для первичного шва на нервы

1. Отсутствие нагноения раны, которая после первичной хирургической обработки может быть ушита наглухо.
2. Соответствующая квалификация хирурга.
3. Запас времени для неторопливой работы.
4. Возможность проведения до операции неврологического обследования больного.
5. Хорошая техническая оснащённость операционной.

Преимущества отсроченного шва на нервы

Выполнение шва врачом, имеющим опыт в хирургии периферической нервной системы;
выполнение шва в специализированном учреждении после квалифицированного обследования больного;

меньшая опасность инфекционных осложнений после операции;

точность определения границ необходимой резекции нерва.

ВНИМАНИЕ!

Ранний отсроченный шов нерва является операцией выбора.



При первичном шве нерва обычно используют доступ, выполненный при первичной хирургической обработке раны.

При отсроченных операциях доступы необходимо производить с обязательным учетом изменений, возникающих после ранения.

МАЛЕНЬКИЕ ХИТРОСТИ:



При прочих равных условиях для обнажения глубоко расположенных нервов, прикрытых мышцами, рекомендуется использовать прямой доступ.

Для подхода к стволам нервов, занимающих относительно поверхностное положение, рационально применять окольный доступ.

Этапы техники шва на нервы

1. Выделение нерва.
2. Мобилизация нерва для устранения его натяжения.
3. Резекция («освежение») поврежденных концов нерва.
4. Наложение эпиневральных швов.

Для облегчения манипуляций под выделенный нерв подводят мягкие резиновые полоски-держалки (из перчаточной резины);

осмотр нерва важен для определения границ резекции, выявления протяженности необратимых изменений в виде разможнения пучков, кровоизлияний, внутривольных рубцов и т. д.;

для уточнения протяженности и характера повреждения используют электродиагностику на операционном столе;

мобилизация концов нерва вверх и вниз от уровня повреждения необходима для устранения в последующем натяжения швов и предупреждения их прорезывания;

— резекцию поврежденных концов проводят идеально острым инструментом (скальпелем, лезвием безопасной бритвы) в строго поперечном направлении после введения 2 мл 1% раствора новокаина под эпинеурий. Производят обязательное иссечение невротомы на центральном конце и шванномы — на периферическом.

Критерии достаточности резекции (иссечения)

Кровоточивость сосудов эпи- и перинеурия (остановку кровотечения производят прикладыванием шариков с теплым физиологическим раствором);

поперечный срез нерва имеет зернистый вид и своеобразный блеск.

**МАЛЕНЬКИЕ
ХИТРОСТИ:**



Наилучший способ контроля — использование операционного микроскопа, что позволяет дифференцировать отдельные пучки аксонов.

Соединение концов поврежденного периферического нерва производят с помощью узловых эпинеуральных швов.

Требования к швам на периферические нервы

1. Наложение эпинеуральных швов должно производиться так, чтобы исключить скручивание нерва и несовпадение внутривольных структур в результате смещения вокруг продольной оси.
2. При затягивании швов пучки не должны сдавливаться, искривляться и изгибаться. Нужно стремиться к сохранению минимального диастаза между концами нерва (около 1 мм).

Правила наложения швов на периферические нервы

1. Использование atraumatic игл с синтетическими нитями (10/0).
2. Перед сшиванием концы нерва укладывают в исходное положение без перекручивания по оси. Количество швов зависит от толщины ствола нерва. Как правило, накладывают от 2 до 8 швов, играющих роль своеобразных направляющих.
3. Первые узловые круговые швы накладывают на эпинеурий по латеральному и медиальному краям нерва строго симметрично. Вкол и выкол иглы проводят вдоль нерва, отступя 2-3 мм от края. П-образные швы прочнее, но могут сдавливать аксоны.

ВНИМАНИЕ!



П-образные горизонтальные швы может применять только хирург высокой квалификации.

Затем швы временно превращают в держалки, с помощью которых нерв осторожно поворачивают по оси на 180° в сторону ассистента для наложения дополнительных швов (сначала заднего, затем переднего).

**МАЛЕНЬКИЕ
ХИТРОСТИ:**



Сближение концов нерва осуществляют до легкого их соприкосновения. При этом пучки при сведении не будут сдавлены и не подвергнутся искривлению. В последующем за счет некоторого прорезывания швов между концами нерва образуется необходимый диастаз приблизительно 1 мм.

Преимущества микрохирургической техники швов на нервы

- Повышение точности сопоставления пучков;
- улучшение качества подготовки концов нерва к сшиванию за счет более точного иссечения поврежденных участков;
- возможность точной идентификации пучков на концах нерва.

Последнее обстоятельство позволяет при небольшом количестве пучков (5-6) в стволе нерва при помощи микрохирургической техники наложить отдельные швы на периневрий каждого из пучков, а затем дополнить их отдельными эпиневральными швами.

**МАЛЕНЬКИЕ
ХИТРОСТИ:**



Сшитый нерв обязательно размещают в мышечном футляре для исключения сращения с апоневрозами, фасциями и кожными покровами.

5.12. ШВЫ НА КОСТИ

При свежих переломах костей в условиях полной асептичности раны отломки костей можно скрепить с помощью швов.

Условия для наложения швов на кости

1. Широкий оперативный доступ к месту наложения шва.
2. Высвобождение концов кости из мягких тканей.
3. Выведение (по возможности) концов кости из раны.
4. Обработка концов кости и придание им конгруэнтной формы.
5. Тщательный гемостаз в ране.

Требования, предъявляемые к швам на кости

1. Точное соприкосновение костных отломков.
 2. Плотное сопоставление отломков.
 3. Прочная, надежная фиксация швами отломков на весь период, необходимый для полного сращения.
 4. Сохранение надкостницы в зоне шва.
 5. Наружная иммобилизация конечности до полной консолидации костной мозоли.
- Шов на кости применяют в основном при косых переломах.

ВНИМАНИЕ!



При поперечных переломах шов на кости не обеспечивает стабильности, его следует избегать. Дефект кости в зоне перелома исключает применение костного шва из-за неизбежной в последующем деформации конечности.

Для проведения шовного материала шилом, тонким сверлом или шаровидным бором в кости предварительно проделывают отверстия (каналы).

В качестве шовного материала используют проволоку из специальных немагнитных нержавеющей сортов стали (марки 1Х18Н9Т, ЭП-400, ЭК-2, ЭЯТ-1), нихрома, титана, тантала диаметром 0,7-0,8 мм. Возможно также применение хромированного кетгута и синтетических нитей (капрон, летилан, лавсан и др.) сечением 0,7-1 мм.

МАЛЕНЬКИЕ ХИТРОСТИ:



Для прочного соединения отломков шов кости должен пересекать линию перелома посередине.

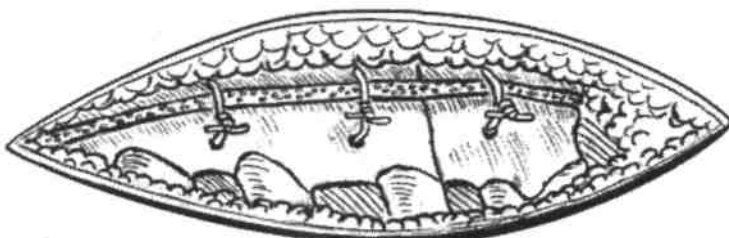
Прочное срастание отломков возможно только в том случае, если направление шва строго перпендикулярно линии перелома.

Следует помнить, что капроновая нить со временем растягивается, ослабляя скрепление отломков.

При закручивании проволоки нужно сделать не менее 3-4 оборотов. Оставляемый конец должен быть в пределах 3-4 мм. Его следует подравнять

напильником.

Загибать конец проволочного шва следует под углом 90° к его плоскости. Несоблюдение этого правила может привести к излому проволоки, (рис. 56).



Варианты швов на кости

Существуют следующие варианты шва кости:

1. Круговой узловой шов (швы).
2. П-образный шов.
3. Восьмиобразный (крестообразный) шов.
4. Трапецевидный шов.
5. Комбинированный шов.

I. Круговой узловой шов на кости

После обнажения линии перелома, обработки и сопоставления костных отломков с учетом вышеописанных правил, отступя от линии перелома на 1-1,5 см, проделывают сквозные отверстия перпендикулярно толщине кости. После проведения шовного материала через костные каналы стягивают концы кости и закрепляют нити (проволоку) (рис. 57).

II. П-образный шов на кости

Тонким сверлом проделывают каналы через оба конца кости на расстоянии 2-2,5 см друг от друга. Глубина перпендикулярных каналов не должна превышать половину поперечного сечения кости. От края кости следует отступить не более 2,5 см. Проволоку или нить проводят через оба костных канала в виде буквы «П» (рис.58).

Проведение нити через костномозговой канал трубчатых костей не вызывает технических трудностей. Через губчатое вещество плоских костей шов накладывают с помощью толстой режущей иглы большого радиуса.

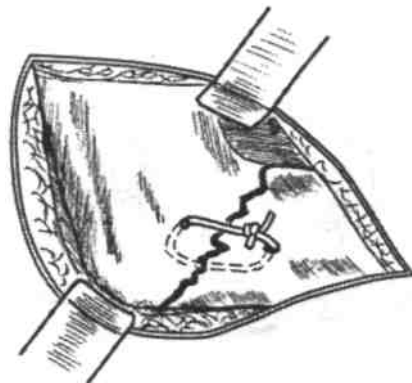


Рис. 57 Схема кругового узлового шва, скрепляющего отломки кости.




Рис. 58. Схема П-образного шва на кости.

III. Крестообразный (восьмиобразный) шов на кости

Сквозные отверстия в кости проделывают с помощью шаровидного бора. При этом парные отверстия находятся друг от друга на расстоянии 1,5-2 см. Затем через них проводят шовную нить (проволоку), образуя фигуру в виде «8» (креста) (рис. 59).

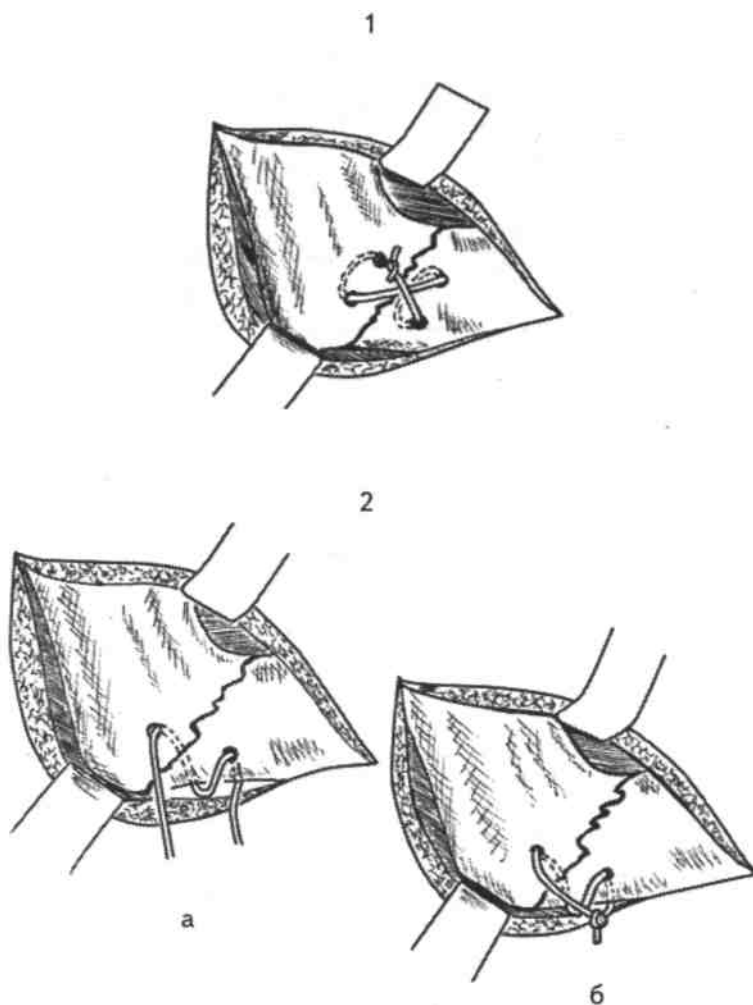


Рис. 59. Этапы наложения восьмиобразного (крестообразного) шва на кость:
1—крестообразный шов с проведением нити через 4 отверстия, 2— краевой восьмиобразный шов (а — до затягивания узла, б — после затягивания узла).

IV. Трапециевидный шов на кости

Производят обнажение и сопоставление отломков. В зоне наибольшей толщины кости, отступя от концов отломков на 2-2,5 см, шаровидным бором проделывают отверстия только в наружной костной пластинке. Затем с помощью тех же боров проделывают отверстия в толще кости так, чтобы в зоне меньшей толщины кости места выхода боров находились от краев перелома на расстоянии 1-1,8 см. После этого проволоку изгибают в виде буквы «П» и проводят через костные каналы и губчатое вещество кости с образованием фигуры в виде трапеции (рис. 60).

V. Комбинированные швы на кости

Комбинированные швы на кости накладывают в следующих вариантах:

- сочетании кругового и крестообразного швов для повышения прочности соединения концов кости;
- при комбинации круговых швов со спицей (скобой) (рис. 61).

Для соединения краев надколенника может быть применен круговой (кисетный) шов через его собственную связку (рис. 62).

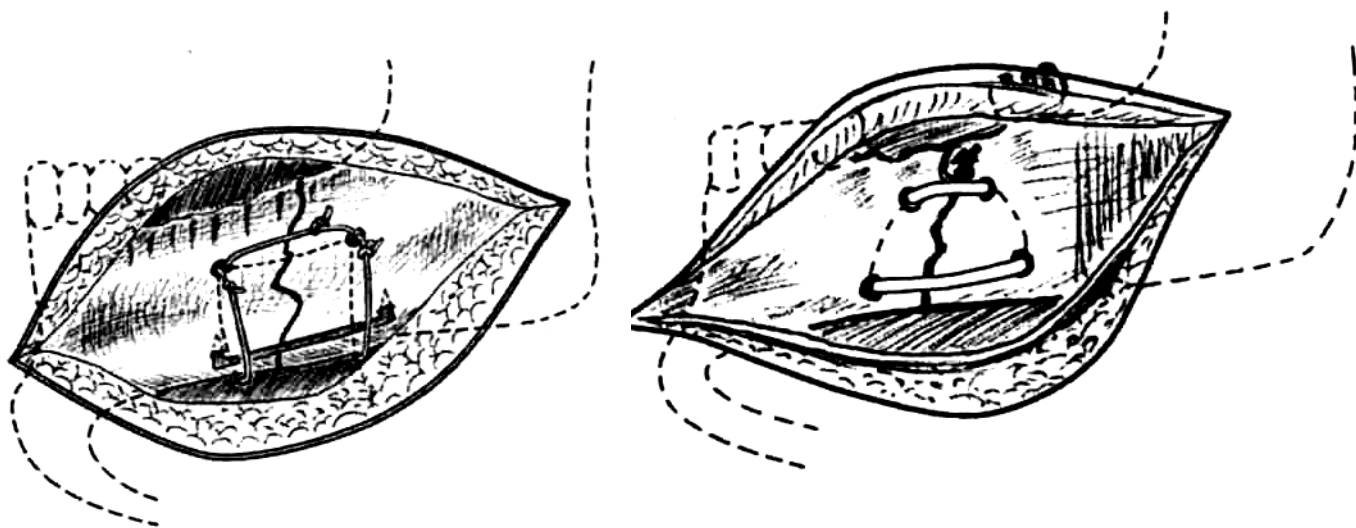


Рис. 60. Схема наложения трапециевидного шва на кость **Рис. 61.** Схема комбинации тонкой стальной спицы (скобы) и костных швов.

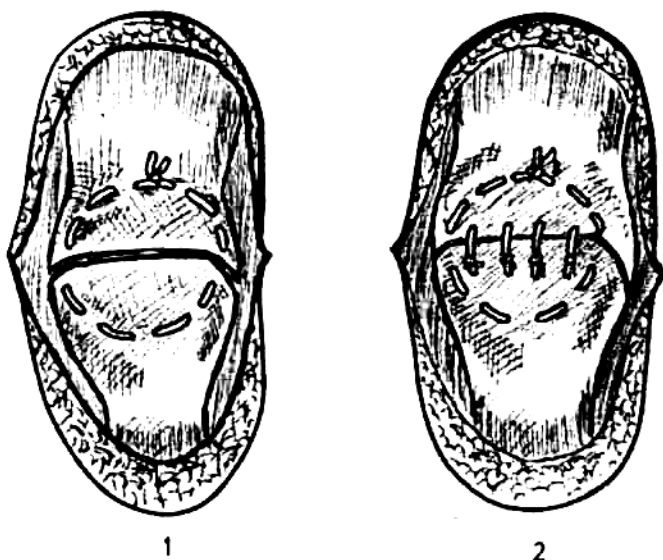


Рис. 62. Схема фиксации отломков надколенника: 1 — с помощью кисетного шва, 2 — кисетного шва, дополненного узловыми швами.

После сопоставления отломков надколенника толстую шелковую нить проводят через сухожилия, окружающие надколенник, и крепко завязывают.

Ткани, прилежащие к передней поверхности надколенника, сшивают отдельными узловыми швами с помощью нерассасывающегося материала.

Сравнительная оценка швов на кости

Преимущества кругового узлового шва

- Простота и надежность;
- быстрота наложения.

Недостатки кругового узлового шва

- При отклонении плоскости шва от перпендикуляра к линии перелома возможна девиация костных отломков.

Преимущества П-образного шва

- Относительная простота наложения;
- прочность.

Недостатки П-образного шва

- Возможность скола края кости в зоне поперечного хода нити;
- вероятность «складывания» костных отломков из-за неравномерного распределения усилия.

Преимущества крестообразного (восьмиобразного) шва

- Относительно равномерное распределение стягивающего усилия; большая прочность шва.

Недостатки крестообразного (восьмиобразного) шва

- Техническая сложность и трудоемкость.

Преимущества трапецевидного шва

Возможность моделирования стягивающего усилия в зависимости от толщины костных отломков; прочность шва.

Недостатки трапецевидного шва

- Относительная трудоемкость.

6. МЕТОДИКА НАЛОЖЕНИЯ ШВОВ НА ВНУТРЕННИЕ ОРГАНЫ

6. 1. ШВЫ НА ЯЗЫК

Условия для наложения швов на рану языка

1. Щадящая обработка краев раны.
2. Отсутствие кровотечения из раны языка.

МАЛЕНЬКИЕ
ХИТРОСТИ:



При невозможности остановить кровотечение в ране следует без промедления выполнить перевязку язычной или наружной сонной артерии. Резаные раны языка допустимо ушивать без иссечения краев.

3. Раздельное наложение швов на рану языка и дефект слизистой оболочки дна полости рта для предотвращения развития единого грубого рубца.
4. Использование рассасывающегося шовного материала.
5. Применение круглых игл.
6. Обязательное введение в подлежащие ткани антибиотиков.

Требования к шву на язык

1. Обеспечение продольной ориентации раны (рис. 63);

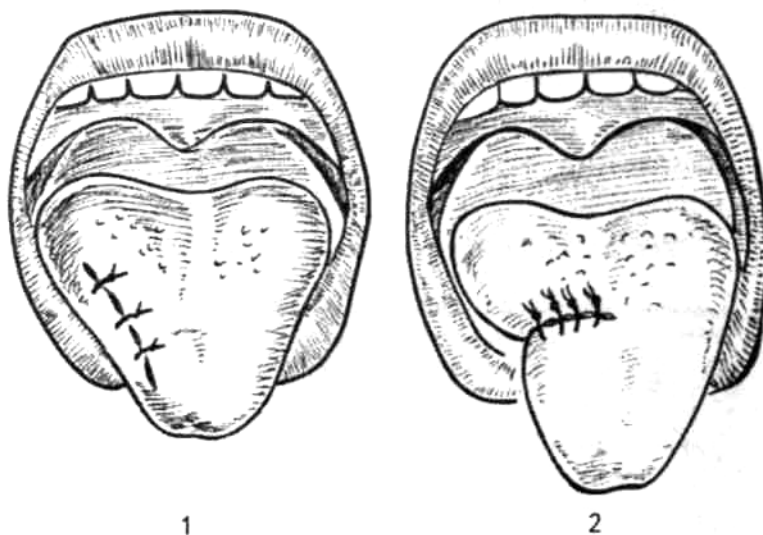


Рис. 63. Схема наложения швов на рану языка: 1 — правильное наложение швов на рану, ориентированную продольно, 2 — неправильное наложение швов на рану, ориентированную поперечно.

ВНИМАНИЕ!



Наложение швов на рану языка в поперечном направлении приведет к развитию стойкой деформации и нарушению функции этого органа.

2. Строгая адаптация всей толщи краев раны.
3. Надежный гемостаз.
4. Небольшой «шаг» шва (до 1-1,5 см).

6. 2. ШВЫ НА ЛЕГКОЕ

Условия для наложения швов на легкое

1. Хороший обзор поверхности органа, на которой производится манипуляция.
2. Относительно неподвижное положение участка легкого в момент наложения шва.

МАЛЕНЬКИЕ
ХИТРОСТИ:



Необходимо согласование действий хирурга и анестезиолога (кратковременная задержка дыхания в момент проведения нити через ткань легкого).

Требования к швам на легкое

1. Исключение прорезывания швов, усугубляющего повреждение.
2. Обеспечение тщательного гемостаза.
3. Точность проведения иглы, исключающая повреждение крупных внутриорганных сосудов. По периметру колото-резаных ран легкого, как правило, не бывает массивных кровоизлияний. Края раны ровные, при вдохе они расходятся и пропускают воздух. В таких случаях достаточно наложить на края раны несколько узловых швов, используя тонкий шелк, капроновые или лавсановые нити. Необходимо пользоваться тонкими круглыми иглами.
4. Предупреждение сращения раневой поверхности с париетальной плеврой.

МАЛЕНЬКИЕ
ХИТРОСТИ:



По возможности производится плевризация раны шелковыми швами на висцеральную плевру

ВНИМАНИЕ!



Швы нельзя сильно затягивать, так как легочная ткань легко прорезывается.

МАЛЕНЬКИЕ
ХИТРОСТИ:



Поверхностные раны легкого ушивать нет необходимости. Захватив поврежденный участок зажимом и слегка подтянув его, накладывают под кончиком зажима на ткань легкого обычную лигатуру.

При линейных ранах значительной длины лучшие результаты обеспечивает шов Тигеля. Его составляющими являются две тонкие нити, проведенные вдоль раны через ткань легкого. Затем накладывают обычные поперечные узловы швы, проходящие под дном раны и кнаружи от продольно ориентированных нитей. Нити по бокам раны в этом случае выполняют опорную функцию, предотвращая прорезывание поперечных швов через ткань легкого (рис. 64).

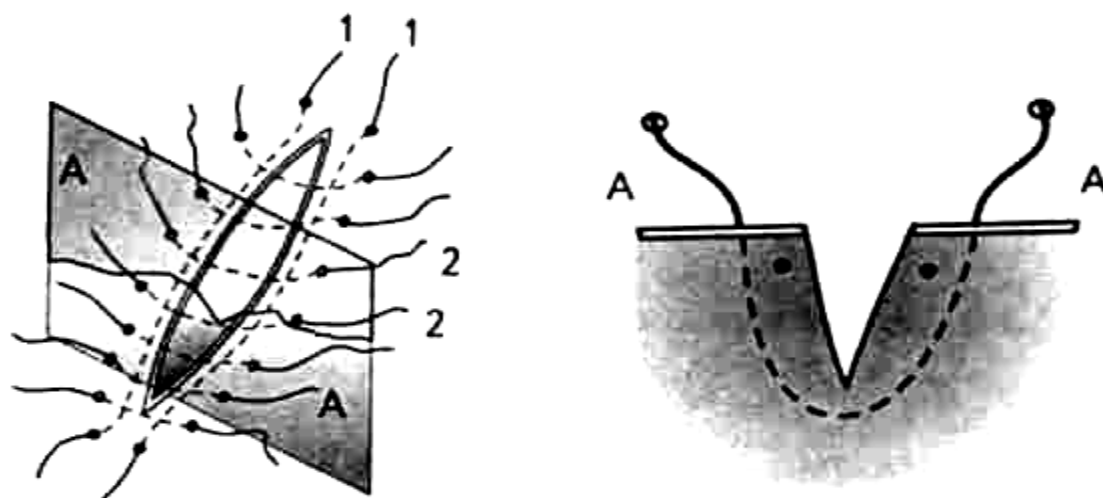


Рис. 64. Шов Тигеля на рану легкого:
1 - опорные продольные нити, 2 - узловы поперечные швы.
А — края раны.

При поражении относительно небольшого объема ткани легкого по его краю обычно выполняют клиновидную резекцию и накладывают обвивной непрерывный шов в определенной последовательности (рис. 65).

1. Наложение кнаружи от краев раны легочных зажимов так, чтобы концы их сходились и образовывали угол (клин), открытый к периферии (1).
2. Отсечение части ткани легкого вместе с поврежденным участком к периферии от зажимов.
3. Разведение зажимов таким образом, чтобы их концы образовывали угол примерно 180° .
4. Наложение на ткань легкого через зажимы обвивного (рантовидного) кетгутового непрерывного шва (2).
5. Раскрытие и извлечение концов зажимов по мере плавного затягивания шва (3).
6. Гофрирование осторожными сходящимися движениями кончиков пальцев (марлевым шариком) ткани легкого к центру нити.
7. Перекрещивание концов кетгутовой нити и завязывание узлов (4).

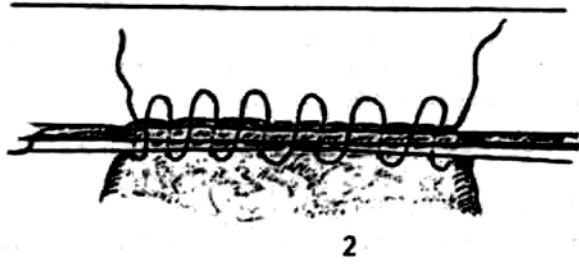
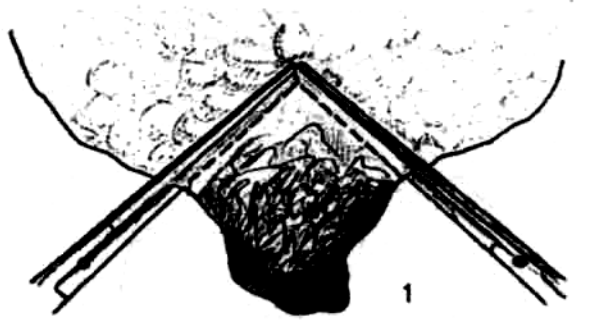
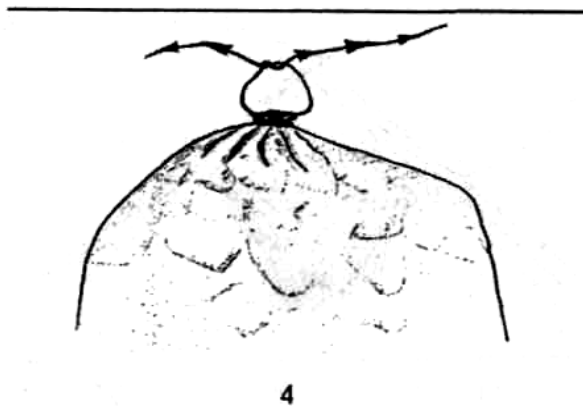
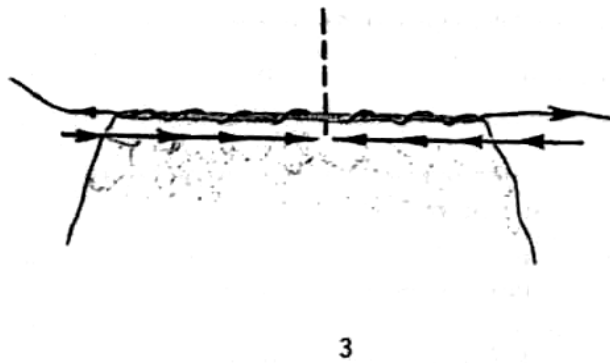


Рис. 65. Этапы ушивания раны легкого при клиновидной резекции (1,2,3,4).



6. 3. ШВЫ НА ТРАХЕЮ И БРОНХИ

При травме трахеи и крупных бронхов следует стремиться к полному восстановлению их проходимости.

Условия надежного закрытия дефекта трахеи и бронха

1. Минимальная травма бронха и трахеи при выделении, чтобы не нарушить их кровоснабжение.
2. Не использовать грубые раздавливающие зажимы для предупреждения вторичной инфекции.
3. Пересекать бронх при пневмонэктомии с таким расчетом, чтобы оставался небольшой конец культи.
4. Накладывать швы без натяжения.
5. Обеспечивать герметичность линии шва.
6. Использовать неповрежденные участки трахеи и бронха для создания механически прочного анастомоза.
7. Сохранять эластичность тканей по линии шва.
8. Предотвращать стеноз просвета.
9. Хорошо адаптировать края слизистой оболочки для уменьшения рубцевания.
10. Обязательно производить плевризацию культи бронха лоскутом медиастинальной плевры, тканью легкого или путем свободной пересадки лоскута плевры.

Оптимальным при ранениях является использование узловых швов через все слои трахеи или бронха с обязательным завязыванием узлов снаружи просвета органа. Швы накладывают с помощью атравматических игл на расстоянии 1-2-3 мм для создания герметичности. Линию швов желательно прикрыть плеврой или окружающими тканями.

После резекции фрагмента бронха, например долевого, межбронхиальный анастомоз выполняют следующим образом.

1. Используют узловые нерассасывающиеся швы атравматическими иглами через все слои бронхиальной стенки.
2. Слизистую оболочку захватывают минимально, что исключает наслаивание стенок бронхов друг на друга.
3. Расстояние между швами 3 мм.
4. Все узлы завязывают снаружи.
5. Количество швов 16-25.

ВНИМАНИЕ!



Чрезвычайно важно обеспечить хорошую адаптацию краев слизистой оболочки бронхов, что предотвращает формирование грубого рубца и стенозирование.

МАЛЕНЬКИЕ ХИТРОСТИ:



Края раны бронха тщательно сшивают атравматическими иглами с капроновыми, лавсановыми, супраимидными нитями или хромированным кетгутом.

Сужение просвета бронха приводит к гиповентиляции или ателектазу соответствующего участка легкого.

6. 4. ШВЫ НА СЕРДЕЧНУЮ МЫШЦУ

Условия для выполнения шва на сердечную мышцу

1. Применение наиболее простых оперативных доступов, позволяющих обнажить сердце в кратчайший срок.

МАЛЕНЬКОЕ ХИТРОСТИ:



В зависимости от локализации раны следует применять правостороннюю или левостороннюю горизонтальную торакотомию по четвертому межреберью от края грудины до задней подмышечной линии. Иногда может быть применено прогрессивное расширение раны грудной стенки.

2. Фиксация сердца на время, необходимое для наложения швов.

МАЛЕНЬКОЕ ХИТРОСТИ:



Для фиксации сердца края разреза перикарда захватывают кровоостанавливающими зажимами и осторожно подтягивают их кпереди.

3. Осмотр задней стенки сердца является обязательным элементом операции, исключающим возможность непоправимой ошибки. Это связано с вероятностью сквозного ранения сердца. *Для осмотра задней стенки сердце осторожно приподнимают и выводят из полости перикарда (слишком энергичное выведение сердца угрожает его остановкой из-за перегиба сосудов).*

Прижатие раны сердца на передней или боковой поверхности для временной остановки кровотечения выполняют указательным пальцем.

МАЛЕНЬКОЕ ХИТРОСТИ:



Во время наложения шва на края раны подушечкой пальца для улучшения обзора следует производить перекатывающие движения (в виде пресс-папье).

5. Иссечение краев раны, обычно применяемое при обработке ран в других областях, при ранениях сердца *неприемлемо.*

Требования к швам на сердечную мышцу

1. Простота и быстрота выполнения швов.
2. Исключение прорезывания швов.
3. Применение нерассасывающегося шовного материала (*исключение вероятности рассасывания швов до полного прочного срастания краев раны*).
4. Предупреждение вероятности тромбообразования из-за проникновения нитей в полость сердца.

При небольших ранах сердца накладывают круговые узловы швы. При значительных размерах раны применяют горизонтальные П-образные швы.

Для предупреждения прорезывания швов в качестве подкрепляющего материала используют лоскуты перикарда, фрагменты большой грудной мышцы, подкладку из синтетических материалов.

ВНИМАНИЕ!



Запрещается использование крестообразных, неминуемо прорезывающихся, швов.

Сравнительная оценка швов на рану сердца

Узловые швы, наложенные на рану сердца

Преимущества

Простота и быстрота наложения;
надежное соединение краев раны по толщине.

Недостатки

Возможность диастаза краев раны в промежутках между швами;
высокая степень вероятности прорезывания нитей;
вероятность прокалывания эндокарда и проникновение нитей в полость сердца.

Горизонтальные П-образные швы

Преимущества

Простота и быстрота наложения;
надежное соединение краев раны по длине;
исключение прокалывания эндокарда и проведения нитей в полость сердца;
малая степень прорезывания нитей.

Недостатки

Непрочное соединение поперечного среза краев раны;
недостаточные гемостатические свойства;
возможность прошивания внутренних структур сердца.

МАЛЕНЬКИЕ ХИТРОСТИ:



При ушивании раны желудочка прокол иглой делают так, чтобы одним движением иглы сразу же захватить другой край раны.

Рану сердца ушивают атравматическими круглыми иглами с использованием синтетического шовного материала, захватывая всю толщу миокарда. Шаг шва 0,5 см.

Для предупреждения развития аневризмы сердца недопустимо наложение поверхностных швов.

Швы не должны проникать в полость сердца через эндокард. На тонкостенном предсердии нити проводят через все слои.

ВНИМАНИЕ!



Запрещается использовать рассасывающийся материал (например, кетгут) для ушивания раны сердца.

При повреждении венечных артерий идеальным методом восстановления кровоснабжения миокарда является шов сосудов.

После ушивания раны сердца полость перикарда освобождают от сгустков крови.

На края разреза перикарда накладывают кетгутом редкие узловые круговые или П-образные швы. Края раны грудной стенки соединяют послойно.

6.5. КИШЕЧНЫЙ ШОВ

Кишечный шов — собирательное понятие, подразумевающее ушивание ран и дефектов брюшной части пищевода, желудка, тонкой и толстой кишки. Универсальное применение этого понятия обусловлено общностью технических приемов на основе биологических законов заживления ран полых органов желудочно-кишечного тракта.

В стенке пищеварительной трубки обычно различают четыре основных оболочки: 1) слизистая; 2) подслизистая; 3) мышечная; 4) серозная, что следует учитывать при наложении кишечного шва.

Основные требования, предъявляемые к кишечному шву

1. Герметичность на основе точной адаптации серозных поверхностей сшиваемых участков.
2. Гемостатические свойства без значительного нарушения кровоснабжения линии кишечного шва.
3. Учет футлярного принципа строения стенок пищеварительного тракта.
4. Достижение необходимой прочности по линии соединения за счет включения в шов подслизистой оболочки, способствующее также быстрому срастанию краев слизистой оболочки.
5. Стремление к обеспечению заживления краев раны первичным натяжением.
6. Минимальное травмирование оболочек органов желудочно-кишечного тракта:
 - отказ от сквозных обвивных швов;
 - применение атравматических игл;
 - ограничение использования зажимов и пинцетов при формировании соустья.
7. Предупреждение обширного краевого некроза оболочек полых органов.
8. Четкая адаптация одноименных слоев.
9. Учет возможности прорезывания швов внутрь просвета.
10. Для непрерывного шва нужно использовать рассасывающийся материал независимо от того, в качестве наружного или внутреннего ряда он накладывается.

Свойства серозной оболочки

1. Соединенные поверхности серозной оболочки через 12-14 ч прочно склеиваются между собой.
2. Через 24-48 ч серозные слои прочно срастаются.

Таким образом, наложение швов на серозную оболочку обеспечивает герметичность кишечного шва.

МАЛЕНЬКИЕ
ХИТРОСТИ:



Для обеспечения герметичности частота таких швов должна быть не реже 4 стежков на 1 см длины (шаг шва 2,5 мм);

В целях уменьшения травматического воздействия на серозную оболочку обязательно применение нитей небольшой толщины и постоянного диаметра (шелк, синтетические нити).

Гладкие мышцы придают эластичность линии швов, и поэтому захватывание мышечной оболочки является неизменным атрибутом практически любого вида кишечного шва.

Соединение подслизистой оболочки обеспечивает механическую прочность шва, а также его хорошую васкуляризацию.

Скрепление краев слизистой оболочки важно для достижения следующих эффектов: надежного гемостаза; хорошей адаптации краев раны.

ВНИМАНИЕ!



Через линию шва слизистой оболочки возможно распространение инфекции на всю толщу кишечной или желудочной стенки, а также в полость брюшины.

Подвижность внутреннего и наружного футляров пищеварительного канала

Для практической хирургии важен футлярный принцип строения стенок пищеварительного канала, с учетом которого выделяют:

наружный футляр, состоящий из серозной и мышечной оболочек;

внутренний футляр, образованный слизистой и подслизистой оболочками.

Внутренний и наружный футляры подвижны относительно друг друга.

1. При рассеченной стенке пищевода в наибольшей степени сокращается внутренний футляр — подслизистая и слизистая оболочки.
2. При повреждении стенки желудка в наибольшей степени в стороны от разреза смещается наружный футляр — серозная и мышечная оболочки.
3. При ранении тонкой и толстой кишки оба футляра соче-танно расходятся приблизительно в равной степени.

**МАЛЕНЬКИЕ
ХИТРОСТИ:**

Стенку пищевода следует прокалывать косо-латерально от серозной оболочки к слизистой.



Сквозь стенку желудка игла также должна проводиться в косом направлении, но косо-медиально от серозной к слизистой оболочке (если при обработке раны желудка избыток слизистой оболочки удаляется, то игла проводится сквозь его стенку перпендикулярно).

Толщу стенки тонкой и толстой кишки следует прошивать строго перпендикулярно;

ВНИМАНИЕ!



При наложении сквозного шва расстояние между стежками должно быть не менее 3-4 мм (у пожилых людей до 5-7 мм). Уменьшение этого расстояния может вызвать ишемию краев раны. Увеличение шага шва свыше указанных пределов уменьшает прочностные и гемостатические свойства.

Виды кишечных швов

Кишечные швы подразделяются на ручные и механические. Ручной кишечный шов может быть: краевым, т. е. проходить через края рассеченных оболочек в различных сочетаниях;

«прикраевым», т. е. располагаться на некотором расстоянии от края раны; комбинированным, сочетая в себе технику предыдущих вариантов.

Краевые швы

Краевые швы, в зависимости от количества оболочек стенки полого органа, захваченных в шов, могут быть однофутлярными и двухфутлярными.

К однофутлярным швам относятся:

- серозно-мышечный шов с узлами на поверхности органа по Биру;
- серозно-мышечный шов с узлами, направленными в сторону просвета органа, — шов Матешука.

К двухфутлярным швам относятся:

- серозно-мышечно-подслизистый шов по Пирогову;
- сквозной шов Жели.

ВНИМАНИЕ!



Сквозные швы в свою очередь могут выполняться как в виде кругового узлового, так и непрерывного шва.

Непрерывный сквозной шов может выполняться в виде следующих вариантов:

- обвивной шов;
- матрацный шов;
- обвивной шов с захлестом (Реввердена);
- вворачивающий шов Шмидена.

«Прикраевые» швы

К «прикраевым» швам относятся:

двухстежковый серо-серозный (серозно-мышечный) узловый шов Ламбера;

- непрерывный объемный серозно-мышечный шов;

плоскостные серозно-мышечные швы: кisetный, полукисетный, П-образный, Z-образный.

Комбинированные швы

Комбинированные швы, как следует из названия, включают в свой состав различные сочетания элементов краевого и «при-краевого» швов:

- шов Черни: краевой серозно-мышечный + «прикраевой» серозно-мышечный;
- шов И. Д. Кирпатовского: краевой шов за подслизистую + краевой серозно-мышечный;
- шов Альберта: краевой сквозной шов Жели + «прикраевой» шов Ламбера;
- шов Тупе: краевой сквозной шов с узлами, обращенными в просвет кишки, + «прикраевой» шов Ламбера.

Кишечные швы подразделяются на две группы в зависимости от положения краев раны:

- *инвертированные* — занимают ведущее положение в технике наложения кишечного шва.
- *эвертированные* — мало разработаны и используются редко.

При этом после затягивания инвертированного шва сопоставляются серозные поверхности. Особенностью эвертированных швов является соприкосновение поверхности слизистой.

Типы кишечных швов в зависимости от количества их рядов

В зависимости от количества рядов наложенных кишечных швов выделяют три их основных типа:

1. Однорядные швы (для их наложения применяется прецизионная хирургическая техника, операционный микроскоп и атравматические иглы).
2. Двухрядные швы (основной способ наложения швов на стенку пищевода, желудка и тонкой кишки).

Многорядные швы (обычно используются для наложения на толстую кишку).

Сравнительная оценка кишечных швов

1. Однорядный серо-серозный (серозно-мышечный) шов Ламбера

В 1826 г. А. Ламбер (A. Lembert) предложил сшивать края раны кишечной стенки, захватывая только серозную ее оболочку двумя стежками (рис. 66).

МАЛЕНЬКИЕ
ХИТРОСТИ:



Для наложения прикраевого двухстежкового шва Ламбера необходимо вводить иглу на расстоянии 5-8 мм и выводить ее на 1 мм от края раны кишки; с другой стороны ткани захватывают в обратном порядке. Завязывание шва, наложенного по методике автора, приводит к тому, что поверхности серозной и края других оболочек хорошо прилегают друг к другу.

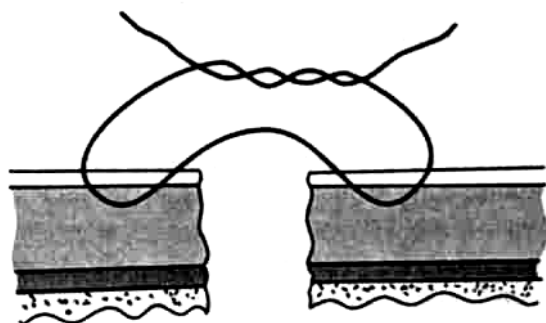


Рис. 66. Серо-серозный двухстежковый шов Ламбера.

Для упрощения техники наложения этого шва обычно наряду с серозной оболочкой прокалывают и мышечный слой. Такие швы получили название «серозно-мышечные».

Несмотря на очевидное преимущество, шов Ламбера имеет и *недостатки*:

- не обладает гемостатическими свойствами;
- на первых порах непрочен;
- не обеспечивает хорошей адаптации подслизистой и слизистой оболочек.

ВНИМАНИЕ!

Прикраевой шов Ламбера используется только в комбинации с другими швами.



2. Краевые серозно-мышечные швы (однорядные и двухрядные)

А. Серозно-мышечный однорядный шов с узлами, обращенными в сторону слизистой оболочки (по В. П. Матешуку, 1945) (рис. 67), имеет следующие *преимущества*:

- обладает хорошей механической прочностью;
- обеспечивает полную адаптацию всех слоев кишечной стенки;
- соответствует принципу футлярности строения кишечной стенки;
- создает оптимальные условия для регенерации тканей;
- предотвращает возможность возникновения «тканевого вала»;

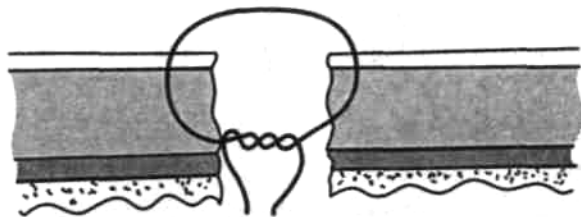


Рис. 67. Краевой серозно-мышечный шов Матешука.

- препятствует сужению просвета полого органа;
- исключает возможность образования обширного рубца после наложения соустья.

К *недостаткам* этого вида кишечного шва относятся:

- высокая проницаемость для микрофлоры;
- выраженное инфицирование тканей вокруг раневых «ходов» в зоне шва из-за «фитильности» нитей. Это обуславливает возможность получения неудовлетворительных результатов при наложении таких швов на стенку толстой кишки;
- высокая степень вероятности заживления вторичным натяжением зоны отторжения нитей.

Б. *Однорядный краевой серозно-мышечный шов Бира* с узлами на поверхности серозной оболочки (рис. 68) имеет те же преимущества, что и предыдущий вариант шва. Механические свойства анастомоза, адаптация слоев стенки полого органа и ее изменения в зоне шва одинаковы для обоих видов кишечного шва. Шов по Бире больше подходит для ушивания дефекта стенки тонкой кишки, чем шов В. П. Матешука.

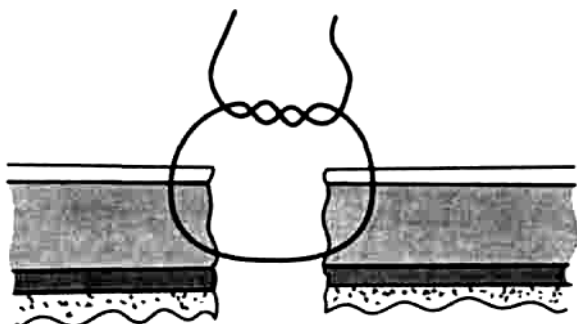


Рис. 68. Однорядный краевой серозно-мышечный шов Бира.

Однако этот вариант кишечного шва имеет следующие *недостатки*:

- недостаточные гемостатические свойства;
- относительная трудоемкость, связанная с необходимостью наложения частых стежков;
- сложность обеспечения полной адаптации слоев.

В. Теми же достоинствами и недостатками обладает *двухрядный комбинированный узловый шов Черни* [V. Czerny, 1880], который состоит из двух рядов серозно-мышечных швов (рис. 69).

3. Серозно-мышечно-подслизистые краевые швы (одно- и двухрядные)

При наложении этих швов вместе с серозной и мышечной оболочками захватывают подслизистый слой.

К преимуществам *однорядного серозно-мышечно-подслизистого шва* по способу Н. И. Пирогова (рис.70) относятся: 1) большая механическая прочность;

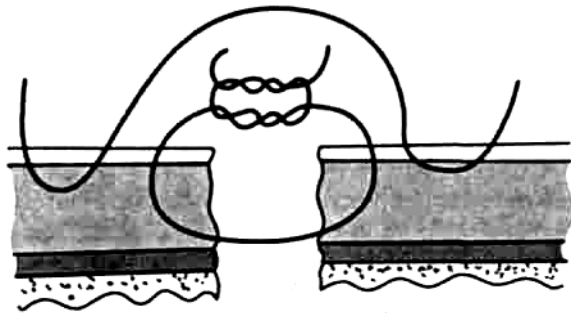


Рис. 69. Двухрядный комбинированный серозно-мышечный узловый шов Черни.

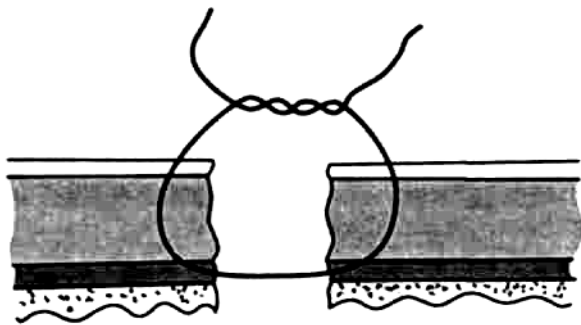


Рис. 70. Кишечный шов Пирогова.

хорошая адаптация краев с сохранением футлярности строения и полным соприкосновением
слизистого слоя;

полный гемостаз;

предотвращение образования «тканевого вала» и сужения соустья;

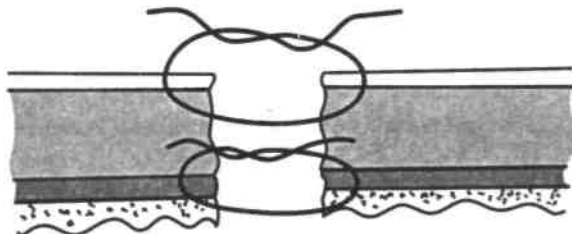


Рис. 71. Кишечный шов Кирпатовского

Двухрядному серозно-мышечно-подслизистому шву в значительной мере присущи все *положительные качества* однорядного кишечного шва Н. И. Пирогова: хорошая адаптация слоев кишечной стенки, предотвращение ишемии краев раны кишки, формирование эластичного послеоперационного рубца. Однако его *недостатки* по сравнению с однорядным серозно-мышечно-подслизистым швом более выражены. К ним относятся:

- образование умеренно выраженного «тканевого вала» в зоне анастомоза, суживающего его просвет;
- повышенная ригидность линии швов;
- проявление в полной мере «фитильных» свойств шовного материала;
- увеличение размеров послеоперационного рубца.

При наложении двухрядного серозно-мышечно-подслизистого шва несостоятельность анастомоза развивается в 6-8% случаев.

ВНИМАНИЕ!



Одно- и двухрядные серозно-мышечно-подслизистые швы обладают значительно большей механической прочностью по сравнению с серозно-мышечными швами. Существенным недостатком обоих видов швов является их относительно высокая проницаемость для микрофлоры.

Выполнение всех манипуляций, связанных с необходимостью захватывания в шов подслизистого слоя, производится с использованием микрохирургической техники.

4. Комбинированные двухрядные швы

Комбинированный двухрядный шов Альберта (E. Albert) (инвертированный краевой через все слои + прикраевой серозно-мышечный шов (рис. 72) имеет следующие *преимущества*:

- надежность;
- относительную техническую простоту наложения;
- хороший гемостаз;
- удовлетворительную механическую прочность;
- герметичность;
- асептичность.

Однако у этого шва есть *недостатки*:

- возможность выраженного воспаления по линии шва;
- замедление процесса регенерации тканей с образованием массивного вала в зоне шва;
- вторичное заживление раны с формированием глубоких некрозов;
- пролабирование слизистой оболочки;
- вероятность развития спаечного процесса;

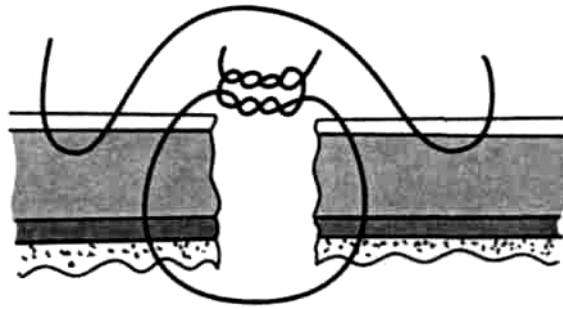


Рис. 72. Кишечный шов Альберта.

— большая степень инфицирования нитей при наложении сквозных швов.

Комбинированный двухрядный шов по способу Тупе (сквозной краевой шов через все оболочки с узлами, обращенными в просвет органа, + прикраевой серозно-мышечный шов, рис. 73). Для выполнения вворачивающего шва через все оболочки по Тупе первый вкол иглы выполняют со стороны слизистой оболочки, выкол — на серозной оболочке; далее в обратном порядке: вкол через серозную, а выкол — через слизистую оболочку, и завязывают узел.

МАЛЕНЬКИЕ ХИТРОСТИ:

Предыдущую нить после завязывания узла не срезают, ее используют в качестве тяги-держалки.



Следующий шов накладывают, прошивая ткани обязательно над держалкой, иначе края кишки выворачиваются на поверхность.

Шов-держалку срезают и завязывают следующий шов, который играет роль очередного шва-держалки.

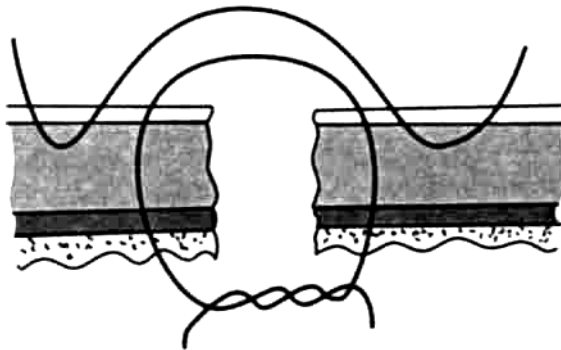


Рис. 73. Шов Тупе.

Комбинированный двухрядный шов Шмидена (краевой сквозной непрерывный вворачивающий + непрерывный прикраевой серозно-мышечный шов, рис. 74) имеет все положительные свойства шва Альберта. Следует подчеркнуть незначительную трудоемкость и быстроту наложения этого шва.

Недостатки шва Шмидена связаны с плохой адаптацией слоев кишечной стенки за счет гофрирования тканей.

МАЛЕНЬКИЕ ХИТРОСТИ:



Для правильного выполнения следует захватывать в шов небольшие участки кишечной стенки, иначе слизистая оболочка выворачивается на поверхность. Гофрирующие свойства шва Шмидена могут быть устранены за счет длительной тренировки, направленной на совершенствование индивидуальной техники кишечного шва.

ВНИМАНИЕ!



Алгоритм этого шва следующий: каждый вкол иглы начинают по направлению от слизистой к серозной оболочке. При затягивании шва слизистая оболочка вворачивается в просвет кишки, а поверхности серозных оболочек плотно соприкасаются друг с другом.

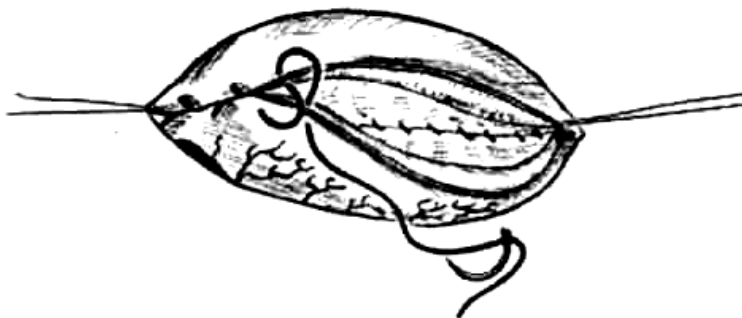


Рис. 74. Шов Шмидена

5. Трехрядные швы

Трехрядный шов имеет варианты:

1. Первый ряд — краевой шов через все слои; второй ряд — серозно-мышечный шов; третий ряд — также серозно-мышечный шов.
2. Первый ряд накладывают кетгутом на края слизистой оболочки, последующие два ряда серозно-мышечных швов накладывают шелком.

Примером может служить наложение швов на слепую кишку при аппендэктомии. Шов первого ряда представляет собой кетгутовую лигатуру на основании культы отростка; второй ряд — серозно-мышечный кисетный шов на расстоянии 1,5 см от основания отростка на купол слепой кишки; третий ряд — Z-образный серозно-мышечный шов.

К *преимуществам* многорядного кишечного шва относятся:

- хорошая адаптация краев слизистой оболочки, обеспечивающая уменьшение инфицирования тканей в зоне шва;
- достижение необходимой механической прочности анастомоза;
- незначительная воспалительная реакция в зоне шва.

Однако у многорядного кишечного шва есть ряд *недостатков*:

- значительная инфицированность нитей вследствие сообщения наружного и внутреннего футляров;
- замедленные процессы регенерации в зоне сшитых тканей;
- высокая степень вероятности развития спаечного процесса;
- выраженные нарушения кровоснабжения вдоль линии шва.

Таким образом, многорядный кишечный шов с отдельным ушиванием слизистой оболочки обладает как преимуществами, так и очевидными недостатками.

По частоте прорезывания все кишечные швы можно разделить на три группы.

1. Швы, проходящие через слизистую оболочку (швы Шми-дена, швы Альберта). Прорезывание этих швов наблюдается наиболее часто и встречается постоянно.
2. Швы, не проходящие через все слои, но расположенные вблизи просвета полого органа (швы Матешука и швы Бира). Прорезывание этих швов также выражено, но носит менее постоянный характер.
3. Швы, не проходящие через слизистую оболочку и не соприкасающиеся непосредственно с просветом кишки (швы Ламбера). Прорезывание этих швов не столь выражено по сравнению с предыдущими.

ВНИМАНИЕ! *Исключить прорезывание каких-либо швов, даже наружного ряда, не представляется возможным.*



Любые кишечные швы могут прорезываться.

Непрерывные серозно-мышечные швы при прочих равных условиях прорезываются чаще, чем узловые.

Чем ближе к просвету кишечника расположена нить, тем чаще происходит отторжение швов.

Необходимо различать *виды прорезывания швов.*

1. Механическое прорезывание шовной нити.
 2. Вовлечение швов в зону циркулярного некроза и прорезывание их вместе с отторгающимися некротическими тканями.
 3. Прорезывание швов в результате местной реакции окружающих нить тканей.
- На характер заживления разрезов пищеварительного тракта большое влияние оказывают основные моменты, связанные прямо или косвенно с методикой наложения шва:

1. Травматичность шва: чем больше повреждение, тем сильнее выражена местная воспалительная реакция в зоне анастомоза, тем более неблагоприятные условия для заживления первичным натяжением.
2. Плотное соприкосновение всех слоев стенки в зоне кишечного шва: при отсутствии адаптации каких-либо слоев меньше шансов на полноценное заживление раны.
3. Объем некротического субстрата: чем обширнее некроз, тем больше омертвление тканей по линии соустья.
4. Наличие микробной флоры в просвете пищеварительного канала и асептичность при наложении шва.
5. Местные сосудистые расстройства, связанные с ущемлением тканей наложенными на края раны швами.

МАЛЕНЬКИЕ ХИТРОСТИ:

При наложении кишечного шва следует исключить применение:



кишечных жомов с грубыми насечками;

хирургических пинцетов;

шипковых захватов стенки полого органа анатомическим пинцетом.

ВНИМАНИЕ!

Вдоль линии кишечного шва должно быть полноценное кровоснабжение. Кроме того, необходимо учитывать особенности строения кровеносных сосудов сшиваемых органов.



Современные рассасывающиеся материалы для наложения кишечных швов

1. Применение современных рассасывающихся нитей исключает их прорезывание и связанные с ним отрицательные явления.
2. Рассасывающиеся нити механически удерживают края соустья приблизительно в течение того же времени, что и не-рассасывающиеся материалы.
3. Рассасывающиеся материалы мало гигроскопичны и способствуют предотвращению «фитильного» эффекта.

ВНИМАНИЕ!



Использование непрерывных шелковых швов, независимо от того, в качестве внутреннего или наружного ряда они накладываются, нецелесообразно.

Таким образом, важнейшим условием для достижения оптимальных результатов при наложении кишечного шва является соблюдение биологических законов сращения тканей. Уменьшение рядности и применение труднодоступных шовных материалов не должно быть самоцелью.

6.6. ШВЫ НА ПИЩЕВОД

Особенности строения стенки пищевода

1. Отсутствие серозного покрова.
2. Наличие рыхлой мышечной оболочки.
3. Сравнительно плохое кровоснабжение.
4. Максимальное сокращение внутреннего футляра при повреждении стенки — подслизистой и слизистой оболочек.

Условия для наложения швов на пищевод

1. Обнажение пищевода широким анатомическим доступом.
2. При выполнении мобилизации — максимальное сохранение кровоснабжения.
3. Минимальное натяжение тканей вдоль линии шва.
4. Дополнительная герметизация анастомоза за счет окружающих тканей (сальником на ножке или приводящей петлей кишки).

Виды доступов к грудной части пищевода

1. Задняя экстраплевральная медиастинотомия по И. И. Насилову (1926): на соответствующей стороне по наружному краю мышцы, выпрямляющей позвоночник, выполняется П-образный разрез длиной 15-20 см, обращенный основанием к позвоночнику. После отведения мышцы — выпрямителя спины — в медиальном направлении резецируют с III по VI ребро слева для доступа к верхнему отделу пищевода. При обнажении нижней его половины резецируют VII-X ребра справа. Это действие обязательно сопровождается перевязкой и пересечением задних межреберных артерий. Подход к пищеводу происходит за счет отслаивания спереди и медиально плевры, образующей задний реберно-медиастинальный синус.
2. Для доступа к нижнегрудному отделу пищевода используют чрезбрюшинную медиастинотомию [Розанов Б. С., 1961]. Первым этапом этого доступа является верхнесрединная лапаротомия, а затем производят рассечение пищеводного отверстия диафрагмы в направлении спереди и вправо во избежание повреждения нижних диафрагмальных артерий. После обнажения пищевода дефект его стенки ушивают и дренируют прилежащей клетчаткой.

Техника ушивания раны пищевода

1. Используют двухрядный шов.
2. Применяют круговой или П-образный узловый шов.
3. Накладывают шов в косом направлении от края раны кнаружи так, чтобы захватить в шов сократившуюся слизистую оболочку.
4. Обязательно тщательно адаптируют слизистую оболочку.
5. Включают в шов наружный продольный и внутренний циркулярный слои мышц.



ВНИМАНИЕ!

Не следует слишком туго затягивать швы во избежание прорезывания нити.

Герметизацию линии швов выполняют лоскутом плевры или перикарда.

МАЛЕНЬКИЕ ХИТРОСТИ:



Для достижения благоприятного результата после ушивания раны пищевода должны быть выполнены следующие дополнительные мероприятия:

дренирование полости плевры (или клетчатки средостения);

исключение пассажа пищи через пищевод на время заживления раны за счет использования 'назогастрального зонда или гастростомы.

6.7. ШВЫ НА ПЕЧЕНЬ

На ткань печени можно использовать как узловые, так и непрерывные швы.

Требования, предъявляемые к швам на печень

1. Надежная остановка кровотечения.
2. Прочность и отсутствие прорезывания.
3. Минимальное травмирование тканей.
4. Сопоставление краев раны без образования «мертвых» пространств.

Чаще всего для ушивания раны печени используют простой узловой шов или различные виды гемостатических швов (по Оппелю, Замошину, Кузнецову, Пенскому и т. д.)

Техника выполнения кругового узлового шва

1. Для правильного выполнения шва следует использовать круглую иглу с большой кривизной изгиба.
2. С целью исключения прорезывания целесообразно предварительно параллельно краям раны наложить два непрерывных шва.
3. Отступя 2-3 см от края раны, на всю глубину ее до дна выполняют последовательно отдельные узловые швы так, чтобы захватить в них нити наложенных ранее непрерывных швов.
4. Во избежание повреждения крупных сосудов и желчных протоков глубина прокола ткани печени на диафрагмальной поверхности не должна превышать 2-2,5 см, а на висцеральной — 1,5 см.
5. Перед затягиванием узлов края печени сближают, а для большей надежности фиксируют к ране сальник на питающей сосудистой ножке.

В заключение завязывают нити направляющих швов (рис. 75).


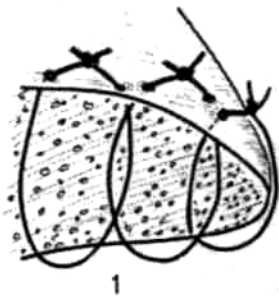


Рис. 75. Ушивание раны печени круговым узловым швом.

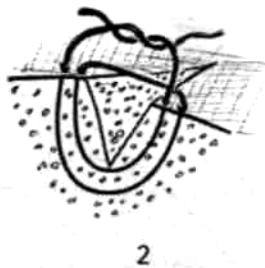
МАЛЕНЬКИЕ
ХИТРОСТИ:



При освоении кругового узлового шва на ткань печени в качестве простейшей модели можно применять пареную репу, свеклу, морковь.

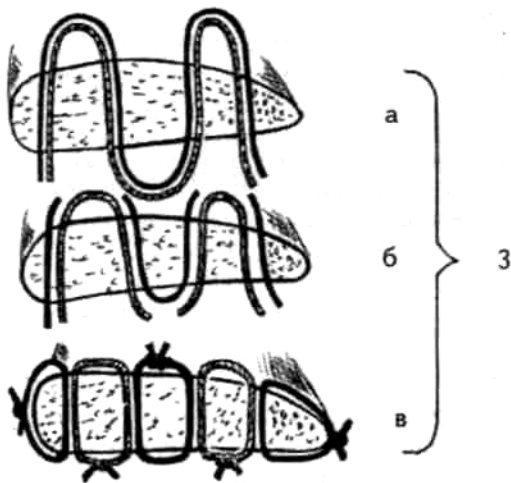


1



2

Вариантом узлового цепочного шва является гемостатический шов на рану печени по Оппелю; более сложен блоковидный шов по Замошину; большое распространение в хирургии печени получил шов Кузнецова и Пенского (1843) (рис. 76). Этот шов применяют при краевых ранениях и резекции печени. Шов выполняют с помощью ранее описанной так называемой «печеночной» иглы, заряженной длинными разноцветными рассасывающимися нитями.



а

б

в

3

Рис. 76. Швы в хирургии печени:

1 — шов Оппеля; 2 — шов Замошина; 3 — шов Кузнецова и Пенского(а-в — последовательные этапы выполнения шва).

Техника выполнения краевого непрерывного шва по способу Кузнецова и Пенского

1. Нить проводят в виде синусоиды сквозь всю толщу органа.
2. С каждой стороны органа оставляют петли нити длиной не менее 10-15 см, которые фиксируют зажимами.
3. На диафрагмальной поверхности печени последовательно разрезают вершины синусоид, образованных нитью одного цвета, и попарно берут их концы на зажимы.
4. На висцеральной поверхности аналогичным образом пересекают нити другого цвета и так же фиксируют их зажимами.
5. Нити подтягивают и завязывают.

МАЛЕНЬКИЕ ХИТРОСТИ:



При правильном выполнении шва Кузнецова и Пенского узлы образуются нитью одного цвета на каждой поверхности печени.

Шов Кузнецова и Пенского представляет собой комбинацию встречных П-образных швов.

Для достижения большего гемостатического эффекта рекомендуется дополнять указанные швы фрагментом сальника на ножке.

6. 8. ШВЫ НА ПОЧКИ

Швы после нефротомии накладывают следующим образом. Вначале через всю толщу почки проводят 2-3 рассасывающиеся нити на круглой игле так, чтобы вкол был на передней поверхности органа, а выкол — на задней. Узлы завязывают на выпуклой поверхности почки так, чтобы они не прорезывались. Применяют также матрацные или восьмиобразные швы с перекрестом внутри почки и узлами снаружи. Шов второго ряда — непрерывный шов на фиброзную капсулу почки; его накладывают также рассасывающимся шовным материалом. При ранениях и повреждениях почки применяют редкие узловы или П-образные швы. При высоком риске прорезывания используют способ Белингаузена: рассасывающиеся швы затягивают над кусочками мышц. Для остановки кровотечения из крупных сосудов вокруг них накладывают круговые обкалывающие швы и завязывают их. Для остановки кровотечения из мелких сосудов в глубокой ране внутрь раны помещают фрагмент мышцы или гемостатической губки, после чего накладывают узловые П-образные швы. Края раны ушивают редкими узловыми рассасывающимися швами, захватывая собственную капсулу почки для предупреждения прорезывания швов.

МАЛЕНЬКИЕ ХИТРОСТИ:



Лоханку и чашечки не включают в шов и швы на них не накладывают, так как мочеточник может оказаться закупоренным сгустком крови. Обязательно производится нефростомия.

6. 9. ШВЫ НА МОЧЕТОЧНИК

При точечном (частичном) ранении мочеточника (прокол, пристеночное повреждение) рану необходимо ушить тонким кетгутом на атравматической игле.

ВНИМАНИЕ!



Обязательным элементом операции является дренирование пристеночного клетчаточного пространства таза.

В случае полного пересечения мочеточника накладывают уре-тероуретероанастомоз по типу «конец в конец».

Условия, необходимые для уретероуретероанастомоза

1. Концы мочеточника срезают косо под углом 45°.
 2. Анастомоз выполняют на катетере, который необходимо оставить на 7-8 сут.
 3. Для наложения узловых круговых швов используют хромированный кетгут 3/0- 4/0.
 4. Слизистую оболочку мочеточника не включают в шов во избежание образования в просвете мочеточника конгломератов.
 5. Швы затягивают только до момента соприкосновения рассеченных концов мочеточника.
 6. По возможности выполняют перитонизацию дефекта.
- Дренируют пристеночное клетчаточное пространство таза.

6. 10. ШВЫ НА МОЧЕВОЙ ПУЗЫРЬ

Повреждения мочевого пузыря подразделяют на внутрибрюшинные и внебрюшинные, соответственно с затеками мочи в околопузырную клетчатку или с истечением ее в полость брюшины.

Условия, необходимые для наложения швов на рану мочевого пузыря

1. После выявления дефекта раневое отверстие в стенке пузыря осторожно растягивают в поперечном направлении с помощью анатомических пинцетов или швов-держалок.
2. При значительной апертуре раны мочевого пузыря необходимо обязательно увидеть устья мочеточников, чтобы не захватить их в шов.

Для восстановления целостности стенки мочевого пузыря используют два ряда узловых вертикальных швов. Швы первого ряда накладывают на мышечную оболочку мочевого пузыря, не захватывая слизистой оболочки. Для этих швов используют круглые иглы и кетгут.

ВНИМАНИЕ!



Применение нерассасывающегося шовного материала может явиться основой для образования в просвете мочевого пузыря камней (инкрустация шелковых и синтетических нитей солями).

Узловые швы второго ряда проецируются в промежутки между швами первого этажа. При внебрюшинных повреждениях для них используют кетгут. Операция, как правило, заканчивается цистостомией и дренированием околопузырной клетчатки. При внутрибрюшинных разрывах для второго ряда швов (серо-серозных) допустимо применение нерассасывающегося шовного материала.

Для проверки герметичности линии швов просвет мочевого пузыря может быть заполнен раствором, окрашенным метиленовым синим. Во избежание напряжения линии швов через уретру вводят катетер для постоянного оттока мочи.

7. ПЕТЛИ, ПРИМЕНЯЕМЫЕ В ХИРУРГИИ

Для фиксации заданных линейных и объемных характеристик шва концы нити скрепляются узлами. Завязывание узлов является важным элементом любой хирургической операции. Хирургический узел — это результат последовательного выполнения двух действий:

образования петли за счет взаимного обвивания концов нити;

тугого затягивания петли до полного соединения краев раны (собственно образования узла).

Правильное выполнение всех деталей этих действий обеспечивает достижение высокого качества хирургических узлов, к которым предъявляются многочисленные требования.

Требования к узлам, применяемым в хирургии

1. Простота выполнения.
2. Достижение максимальной прочности при минимальном количестве петель.
3. Минимальный объем узла.
4. Отсутствие проявления «пилящего эффекта» нити, способствующего ее перетиранию и повреждению тканей при затягивании узла.
5. Исключение тенденции к ослаблению предыдущего узла при выполнении каждого последующего.
6. Соответствие техники образования петель механическим свойствам шовного материала.
7. Сохранение постоянных механических свойств на время, необходимое для заживления раны.
8. Быстрота образования петель.
9. Предотвращение самозатягивания узла за счет изменения линейных свойств шовного материала (предупреждение прорезывания тканей).
10. Возможность полного затягивания узла в плоскости петли (перпендикулярно длиннику раны).

Способы образования петель

Способы образования петель (узлов), применяемых в хирургии, подразделяются на две группы:

ручные;

аподактивные (с применением инструментов).

Основным способом образования петель и узлов является ручной.

Аподактивные способы используют в следующих случаях:

для затягивания узла в глубине раны сложной формы;

в микрохирургии;

в видеоэндохирургии (ВЭХ).

В таких случаях петли могут формироваться как экстракорпорально, так и интракорпорально.

**МАЛЕНЬКИЕ
ХИТРОСТИ:**

Инструментальный способ образования и затягивания узлов позволяет существенно сократить расход шовного материала.



Петли, применяемые в хирургии, подразделяют на однообвивные (простые) и многообвивные (сложные) (рис. 77).

Повышение механической прочности узла за счет увеличения поверхности соприкосновения нити достигается увеличением количества обвиваний (рис. 78).

Количество обвиваний нити обычно равно двум, трем или даже четырем.

При затягивании петли с многократным обвиванием нити образуется двухоборотная петля

хирургического узла (рис. 79).

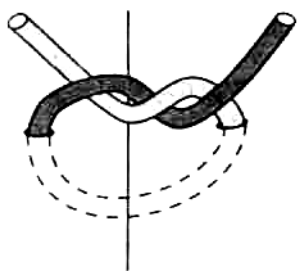


Рис. 77. Простая петля, образованная однократным обвиванием нити (левая часть нити — темная, правая часть — светлая).

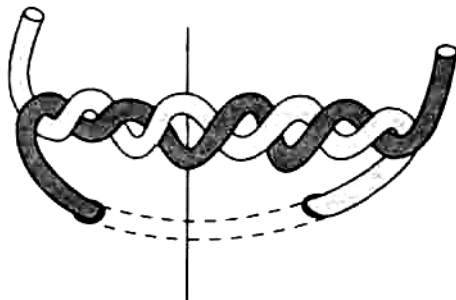


Рис. 78. Сложная петля, образованная многократным обвиванием нити (левая часть нити темная, правая часть — светлая).

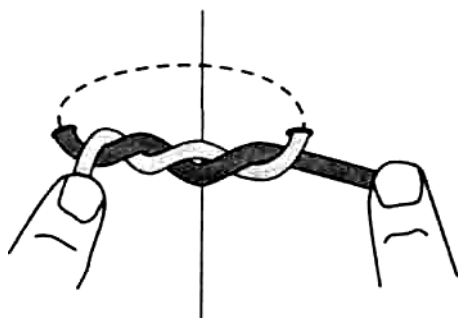


Рис. 79. Двухоборотная петля хирургического узла.

ВНИМАНИЕ!

Существенное повышение прочности за счет увеличения поверхности соприкосновения нити может способствовать проявлению «пилящего» эффекта и ее перетиранию.



В зависимости от количества петель, используемых для скрепления концов нити, узлы подразделяют на три группы:

- однопетлевые;
- двухпетлевые;
- многопетлевые.

1. *Однопетлевые узлы* обычно используют для изменения ориентации раны тонкой кишки, толстой кишки, желудка, мочевого пузыря (рис. 80). После выполнения соответствующего этапа операции их снимают.

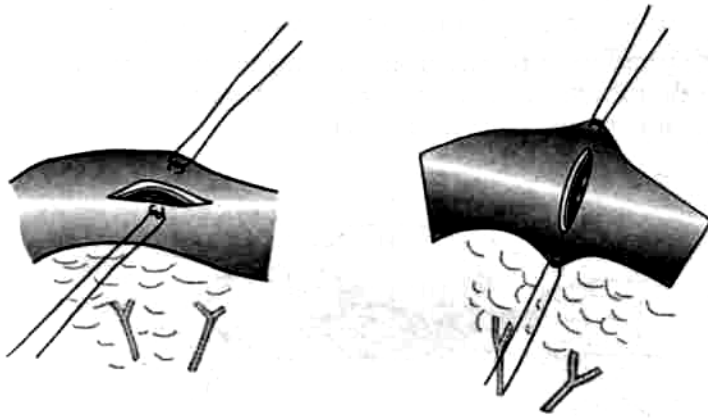


Рис. 80. Использование однопетлевых швов-держалок для ориентации раны полого органа в поперечном направлении.

МАЛЕНЬКИЕ ХИТРОСТИ:



Для повышения прочности стежков шва-держалки должен быть направлен перпендикулярно длиннику правильно ориентированной раны. Совпадение длинника раны и направления стежка может привести к разрушению стенки органа при натяжении держалки.

2. Обычно для соединения тканей достаточно последовательного образования и затягивания *двухпетлевого узла*. В большинстве случаев двойная петля в максимальной степени удовлетворяет требованиям, предъявляемым к узлам.

В хирургической практике используют петли простого (женского), морского и комплексного двухпетлевых узлов.

Петли простого (женского) узла

Простой (женский) узел имеет следующие особенности (рис. 81):

1. Узел образуется при последовательном завязывании двух петель с однократным обвиванием концов нити.

Обвивание нити в каждой петле производят однотипно и однонаправленно (соответственно ведущей является только правая или только левая рука).

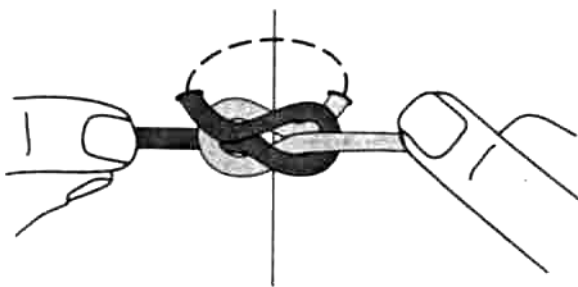


Рис. 81. Простой (женский) узел, образованный двумя однотипными однонаправленными однообвивными петлями.

Преимущества простого (женского) узла

- Простота освоения;
- быстрота выполнения.

Недостатки простого (женского) узла

- Склонность к саморазвязыванию;
- быстрая потеря скрепляющих свойств.

МАЛЕНЬКИЕ ХИТРОСТИ:

Хирург должен только знать о существовании простого (женского) узла, но пользоваться им следует как можно реже, лишь при крайней необходимости.



Петли морского узла

Морской узел завязывают таким образом, что образуются две встречные однообвивные взаимоскрепляющие петли (рис.82). Принцип образования морского узла представлен на рис. 83.

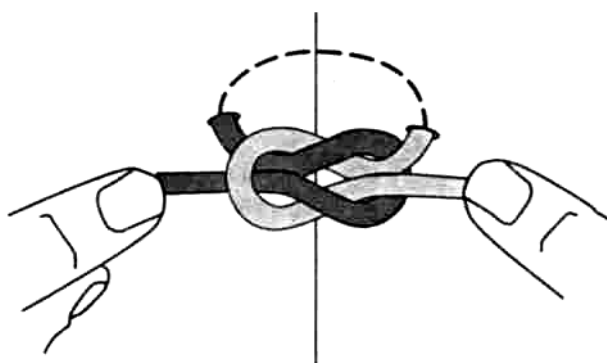


Рис. 82. Морской узел.

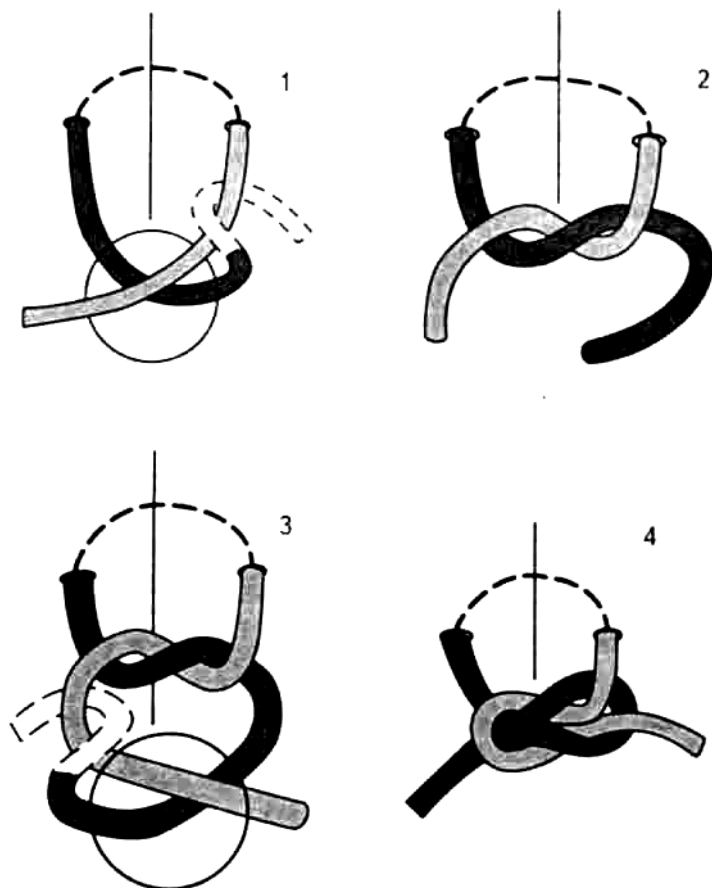


Рис. 83. Принцип образования морского узла:

- 1 — левая (темная) часть нити перекрещивает правую (светлую) часть нити вначале сзади, а затем спереди; однократное обвивание левой части нити производят правой рукой;
- 2 — затягивают первую петлю;
- 3 — при формировании второй петли левая часть нити перекрещивает вначале правую часть сзади, а затем спереди (обвивание нити производят левой рукой).
- 4 — выполняют затягивание второй петли.

Преимущества морского узла

- Относительная надежность и прочность;
- возможность быстрого освоения.

Недостатки морского узла

- Сложность выполнения;

ВНИМАНИЕ! Трудоемкость может быть уменьшена при использовании рациональных способов образования петель и достижения хорошего технического уровня завязывания узла при длительных тренировках.



- склонность к саморазвязыванию при использовании синтетических монофиламентных шовных материалов.

Морской узел идеален для шелковых нитей.

Петли комбинированных узлов

Комбинированный узел может применяться в нескольких вариантах.

I. Комбинация из двух последовательно образованных многообвивной и однообвивной петель (рис. 84). При этом возможно образование варианта как женского, так и морского узлов с присущими им положительными качествами и недостатками.

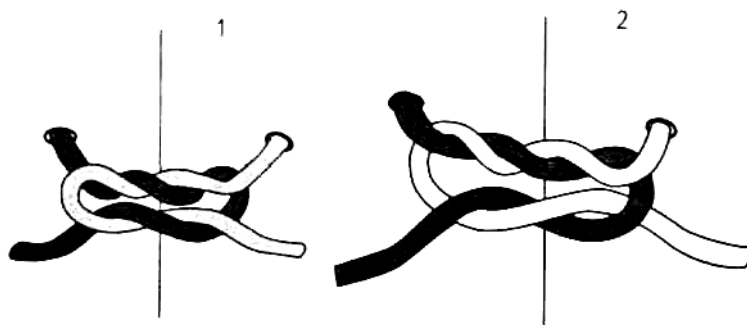


Рис. 84. Комбинация из двух последовательно образованных многообвивной и однообвивной петель (правая часть нити светлая, левая — темная): 1 — с образованием женского узла, 2 — с формированием морского узла.

Преимущества комбинированного узла

- Повышенная прочность;
- высокая степень надежности.

МАЛЕНЬКИЕ
ХИТРОСТИ:



Такой комбинированный узел желательно использовать для наложения прошивной лигатуры на конец артерии или вены крупного калибра в глубине раны сложной формы. Нужно руководствоваться правилом: «крупный сосуд — толстая нить». Для данного вида узла предпочтительнее применять нити с повышенным коэффициентом поверхностного трения.

Недостатки комбинированного узла

Возможность перетирания нити при затягивании первой петли;

- большой объем узла, замедляющий его рассасывание;
- трудоемкость образования петель;
- склонность к развязыванию при использовании синтетических нитей с выраженной скользящей поверхностью;
- недостаточные скрепляющие свойства второй петли;

МАЛЕНЬКИЕ
ХИТРОСТИ:

Добавление третьей («стопорящей») петли позволяет ликвидировать этот недостаток.



- несовпадение прочностных характеристик первой (многообвивной) и второй (однообвивной) петель, приводящее к деформации как узла, так и рядом лежащих тканей.

II. Комбинация из двухмногообвивных петель позволяет образовать так называемый «академический» узел (рис. 85). Этот узел может быть в женском и морском вариантах.




Рис. 85. Схема «академического» узла: 1 — вариант женского узла, 2 — вариант морского

Преимущества «академического» узла

- Максимальная надежность;
- значительная прочность;
- отсутствие тенденции к саморазвязыванию;
- стабильность перечисленных положительных свойств при использовании различных видов шовного материала.

Недостатки «академического» узла

Относительная трудоемкость образования петель;
большой объем узла;

невозможность использования для остановки кровотечения из мелких сосудов из-за большого просвета внутренней петли.

Повышение прочности и надежности узла может быть достигнуто за счет удвоения нити, однако чрезмерное увеличение объема узла ограничивает использование этого варианта. Компромиссным решением является узел Баркова.

III. *Комбинация из двух последовательно образованных однообвивных взаимоукрепляющих петель, внутренняя из которых состоит из двойной, а наружная — из ординарной нити (узел Баркова) (рис. 86).*

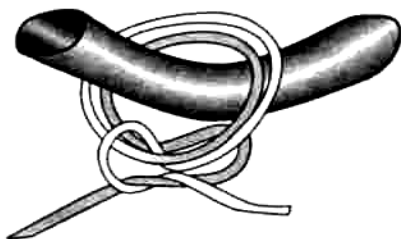


Рис. 86. Узел Баркова.

Преимущества узла Баркова

Повышенная надежность;
возможность очень плотного сопоставления тканей;
отсутствие тенденции к саморазвязыванию.

Недостатки узла Баркова

Значительная трудоемкость;
использование фрагмента нити значительной длины для образования узла;
несоответствие упруго-эластических свойств внутренней и наружной петель.

**МАЛЕНЬКИЕ
ХИТРОСТИ:**



Данный вид узла предпочтительно использовать:
при шве на кости;

при лигировании крупных сосудов в глубине узкой раны;

для исключения ослабления первой петли во время образования второй;

для сопоставления малоэластичных тканей значительной толщины (например, при наложении швов на мягкие ткани в лобно-теменно-затылочной области).

Петли многопетлевого узла

Многопетлевой узел может быть образован несколькими однонаправленными однообвивными петлями (рис. 87).

Преимущества многопетлевого узла

Легкость освоения;
быстрота выполнения.

Недостатки многопетлевого узла

— Плохие скрепляющие свойства;

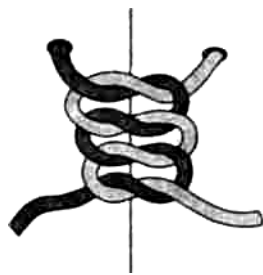


Рис. 87. Схема многопетлевого узла с однообвивными однонаправленными петлями.

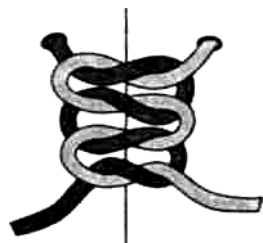

Рис. 88. Схема многопетлевого узла с однообвивными взаимокрепляющимися петлями.

— сохранение тенденции к ослаблению петель, также как и у обычного простого (женского) узла.

ВНИМАНИЕ!

Данный вид узла представляет собой мультиплицированный вариант простого (женского) узла без какого-либо улучшения свойств и с сохранением ранее указанных недостатков.



Многопетлевой узел, представленный комплексом однообвивных взаимокрепляющихся петель (рис. 88) — **многоярусный морской узел**.

Преимущества многоярусного узла

Надежность;
легкость выполнения;
прочность фиксации нити;
универсальность для различных видов шовного материала.

Недостатки многоярусного узла

Относительная трудоемкость;
возможность ослабления петель при использовании моно-филаментных синтетических нитей;
значительный объем узла.

Различные варианты комбинированных многопетлевых узлов представлены на рис. 89, 90 и 91.

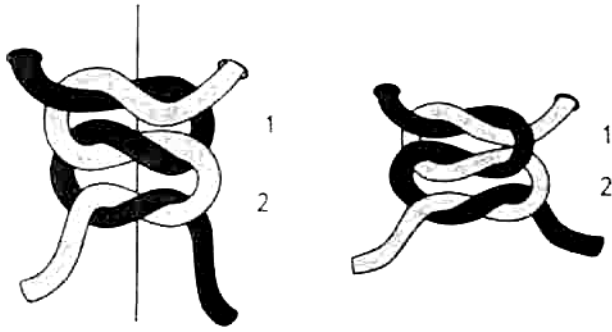


Рис. 89. Трехпетлевые узлы, представляющие собой комбинацию из женского и морского узлов: 1 —женский узел, 2 —морской узел.

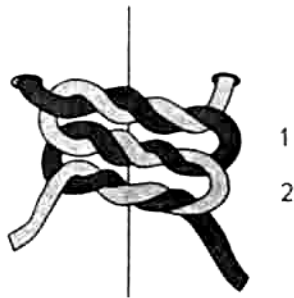


Рис. 90. Трехпетлевой узел, представляющий собой комбинацию академического и морского узлов: 1 — женский, 2 — морской.

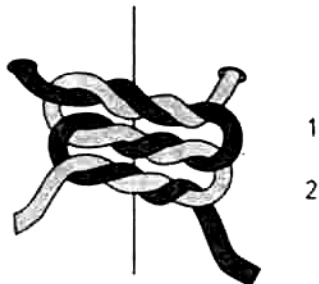


Рис. 91. Трехпетлевой узел, представляющий собой комбинацию морского (1) и женского (2) узлов.

Преимущества этих вариантов узлов

- Повышенная надежность;
- прочность;
- исключение ослабления первой петли при образовании последующих.

Недостатки этих вариантов узлов

- Трудоемкость;
- значительный объем узла;

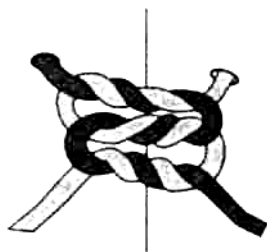


Рис. 92. Двойной «академический» узел.

— непропорциональное увеличение объема узла при слабо выраженном улучшении прочностных характеристик.

К многопетлевым узлам относятся также **многоярусный хирургический узел** (рис. 92).

Преимущества хирургического многоярусного узла

Исключительная прочность;
высочайшая степень надежности;
универсальность применения для всех видов шовного материала.

Недостатки хирургического многоярусного узла

Трудоемкость;
большой объем комплекса нити в узле;
значительный расход шовного материала;
высокая вероятность образования лигатурных свищей из-за возможности развития выраженной реакции тканей.

По уровню образования петель относительно поверхности раны можно выделить два варианта.

1. Непосредственное приближение уровня формирования петель к линии шва (рис. 93).

ВНИМАНИЕ!

В этих случаях используется обычная техника образования петель. В микрохирургии и видеоэндохирургии можно использовать «крюкную» петлю (рис. 94).

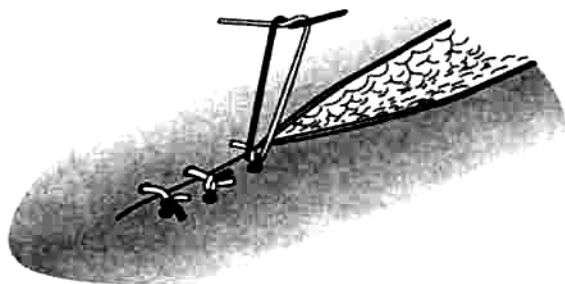


Рис. 93. Формирование петель вблизи линии шва.




Рис. 94. Образование «крокетной» петли Абердина (Aberdeen).

2. Образование петель (экстракорпорально или интракорпорально) на некотором расстоянии от уровня раны с последующим низведением к линии шва. Этот прием может быть выполнен как с использованием обычной техники, так и при помощи образования так называемой скользящей петли (рис. 95).

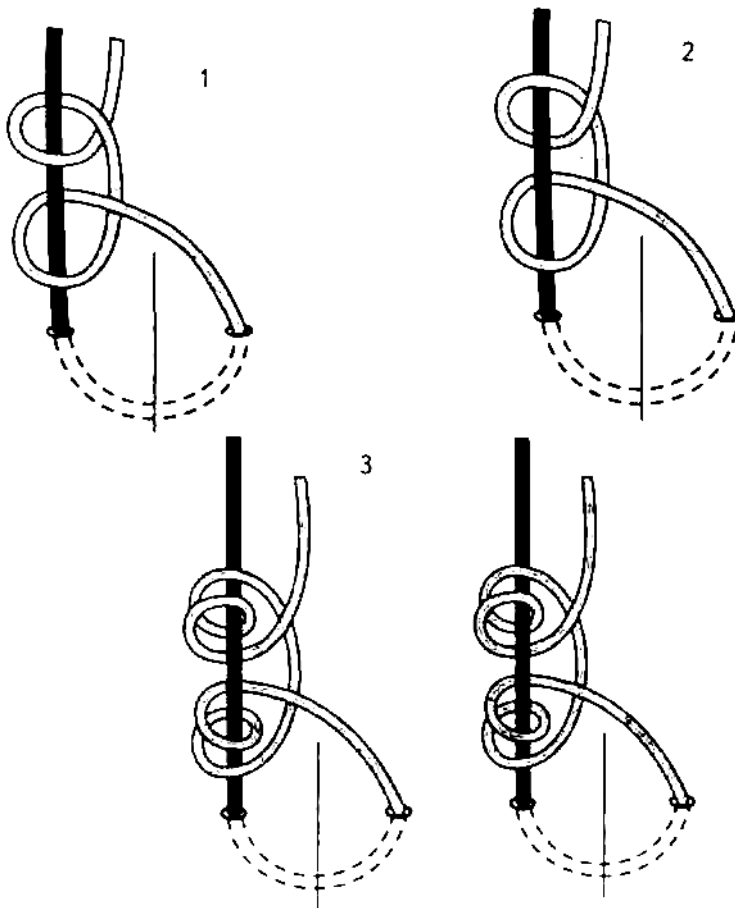


Рис. 95. Скользящие петли, сформированные на основе стандартных узлов: 1 — женского, 2 — морского, 3 — хирургического.

Для соединения плотно-эластических краев раны можно применить оригинальную многооборотную петлю (рис. 96).

ВНИМАНИЕ!



В хирургии существует настороженное отношение к скользящим петлям, являющимся основой техники отдаленного образования узлов. Связано это с высокой вероятностью их ослабления.

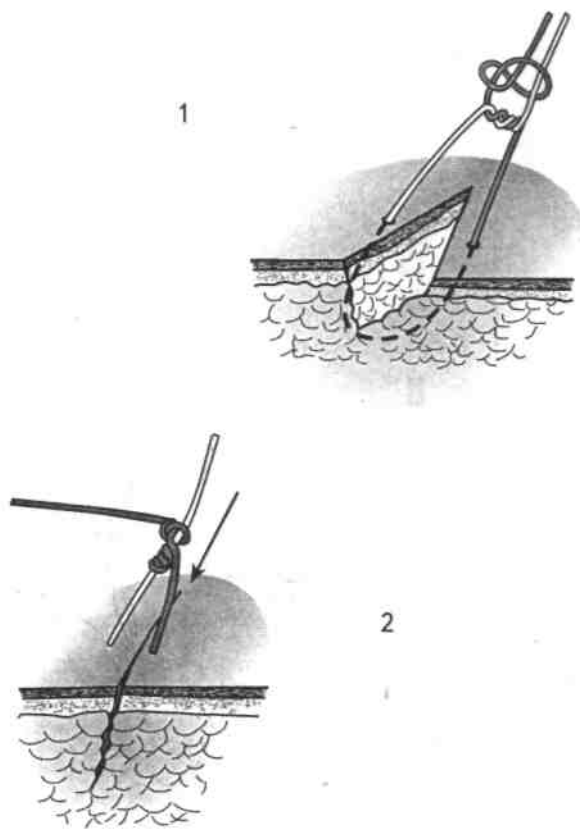


Рис. 96. Многооборотная скользящая петля: 1 —петля, сформированная на расстоянии от края раны, 2 — затягивание петли у края раны.

Однако в ряде случаев применение скользящих петель целесообразно и необходимо:

- для низведения узла ко дну глубокой раны;
- при использовании микрохирургической техники;
- в выполнении операций видеоэндохирургическим способом.

Способы низведения скользящих петель

1. Ко дну глубокой раны дистальной фалангой пальца (рис. 97) или палочкой Виноградова.

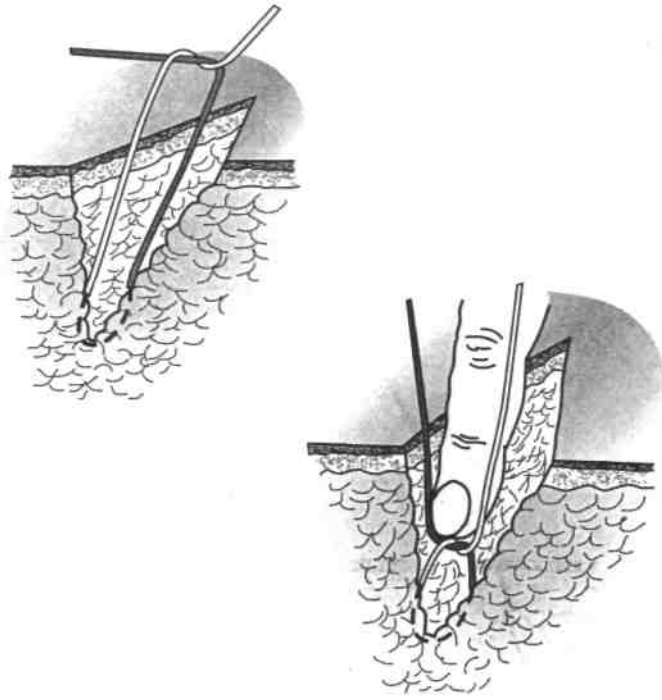


Рис. 97. Низведение скользящей петли дистальной фалангой пальца.
 2. В видеозендохирургии скользящие петли могут быть образованы как интракорпорально, так и экстракорпорально. Способы их низведения зависят от вида петли.

На рис. 98 представлены различные варианты низведения скользящих петель:

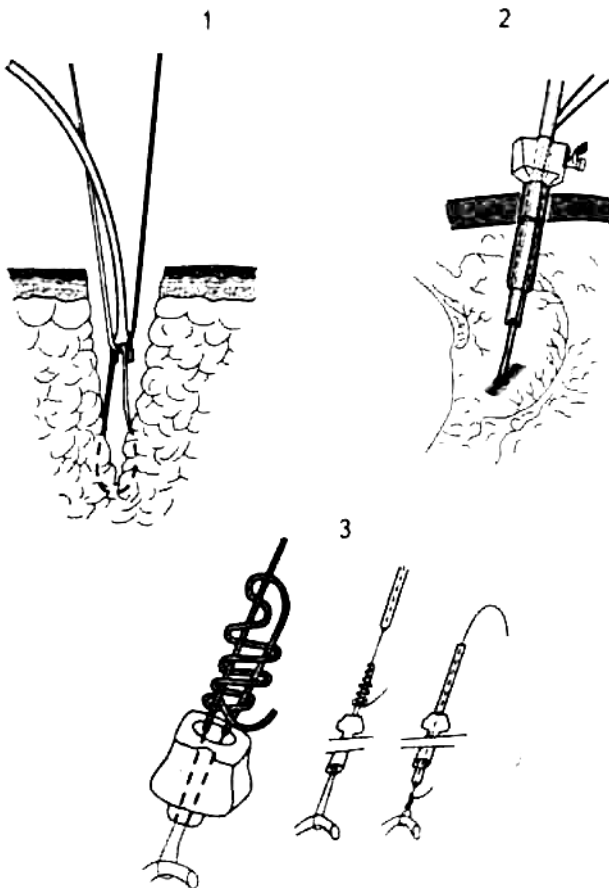


Рис. 98. Способы низведения скользящих петель (объяснения в тексте).

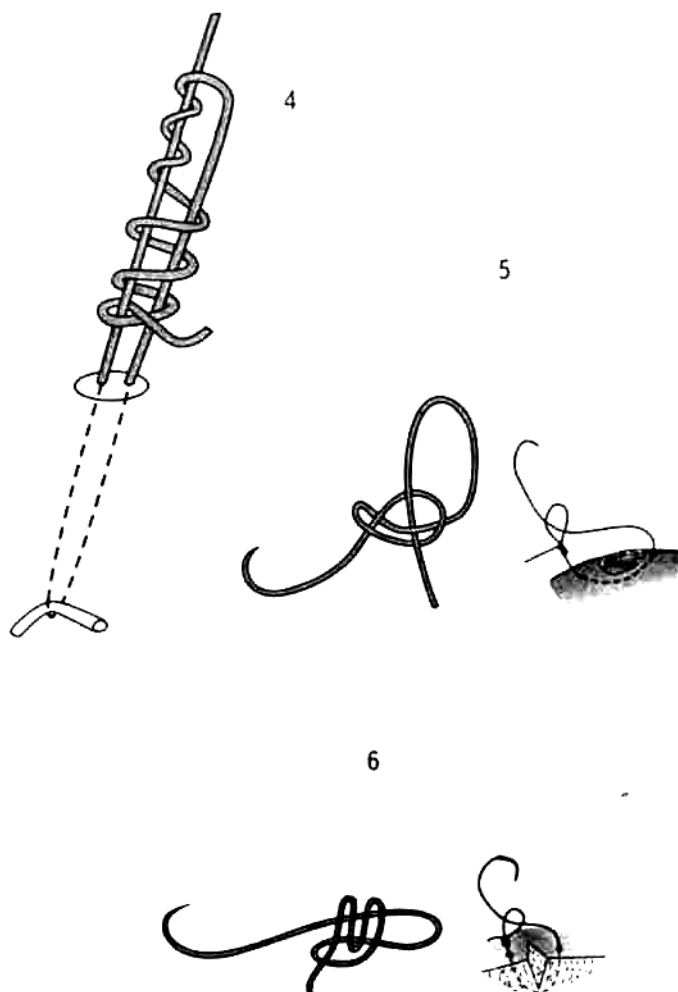
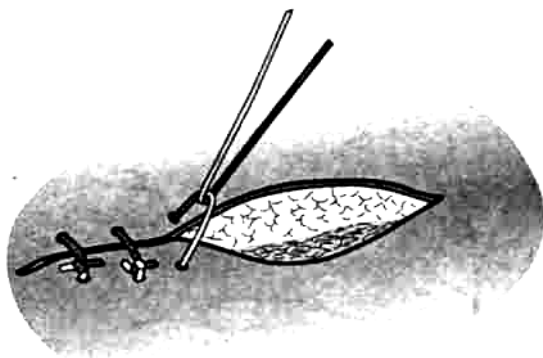


Рис. 98 (продолжение).

- с помощью палочки Виноградова при применении «открытого» доступа (1);
- с использованием вилочки Кларка: экстракорпоральный способ образования петли с последующим низведением, применяется в видеоэндохирургии (2);
- с помощью стандартного толкателя: низведение экстракорпоральных петель Редера (3) и Мелза (4) — в видеоэндохирургии;
- с применением дистанционных манипуляторов: доставка экстракорпорально сформированных петли Денди (5) и «анкерной» петли (6) в брюшную или грудную полость в видеоэндохирургии.

Способы затягивания петель для образования узла



1. Непосредственное затягивание петель после наложения каждого шва на линейную рану с эластичными краями (рис. 99).

Рис. 99. Закрепление концов нити узлами непосредственно после наложения каждого шва.

ВНИМАНИЕ!



Применение данного способа требует следующих условий:

постоянства упруго-эластических свойств раны на всем протяжении;

длины раны не более 8-12 см;

линейной формы раны.

2. Последовательное завязывание узлов всех ранее наложенных швов при укреплении грыжевых ворот переднебоковой брюшной стенки или наложении плевромышечных швов (рис. 100).

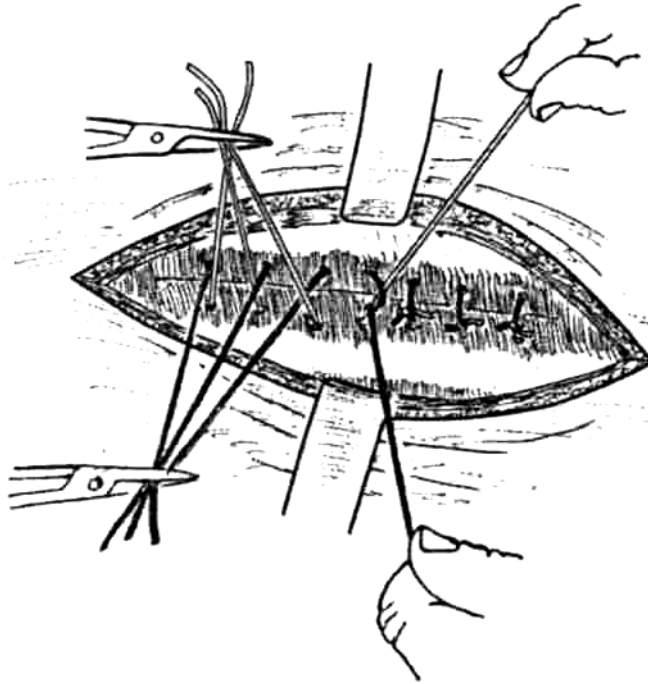


Рис. 100. Последовательное завязывание ранее наложенных швов для соединения краев раны грудной стенки.

3. Поэтапное завязывание опорных швов для соединения краев раны сложной формы (рис. 101).




Рис. 101. Использование опорных швов для лучшей адаптации краев раны сложной формы с последующим ушиванием промежутков между ними.

8. СПОСОБЫ ОБРАЗОВАНИЯ УЗЛОВ

8.1. ОБРАЗОВАНИЕ УЗЛОВ РУЧНЫМ СПОСОБОМ

Среди многочисленных вариантов завязывания узлов ручным способом наиболее распространены несколько.

I. Традиционный способ завязывания узла (рис. 102)

Особенностью данного способа является перекрещивание нитей и их обвивание на кончике II пальца.

1. Левая рука фиксирует правую (светлую) часть нити, правая удерживает левую (темную часть) часть нити (1).
2. Левую часть нити обводят вокруг II пальца левой руки так, чтобы она располагалась над правой частью нити (2).
3. II пальцем правой руки отводят в сторону правую нить (3).
4. Движением указательного пальца левой руки левую нить погружают в сформированную петлю (4,5).
5. Правой рукой освобождают дистальный конец левой части нити (6).
6. Ее свободный конец фиксируют правой рукой снизу (7).
7. Узел затягивают (8).

**МАЛЕНЬКИЕ
ХИТРОСТИ:**

Для профилактики образования скользящей петли левой рукой следует фиксировать правую часть нити, а правой рукой — левую.



В описанном варианте левая нить должна располагаться под правой.

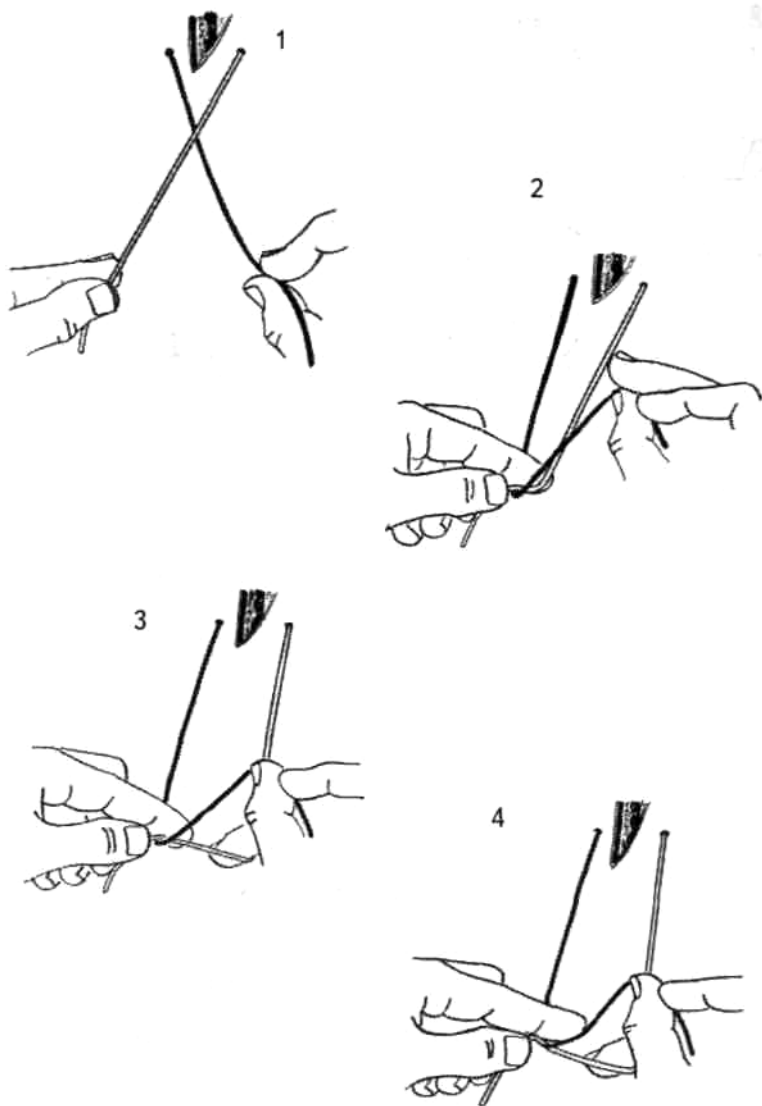


Рис. 102. Традиционный способ завязывания узла (объяснения в тексте)

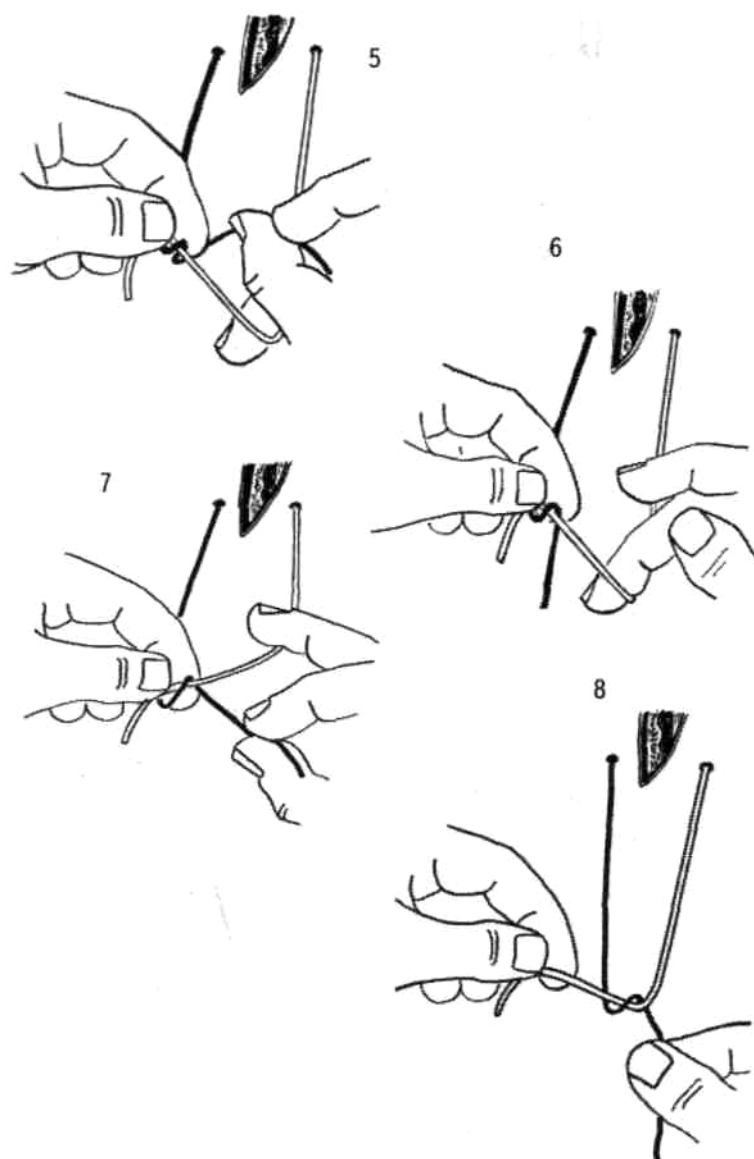


Рис. 102 (продолжение).

II. Способ завязывания узла одной рукой (рис. 103)

1. Исходное положение: левую часть нити обводят вокруг большого пальца. Правую (светлую) часть нити проводят между III и IV пальцами. Концы обеих частей нити фиксируют к ладони ногтевыми фалангами IV и V пальцев (1).
2. Указательный палец проводят под нитью; III палец сгибают и дополнительно фиксируют эту же нить к ладони (2).
3. За счет поворота ногтевой фаланги II пальца обводят правую (темную) часть нити вокруг него. При этом другая часть нити оказывается кпереди от II пальца (3).
4. При сгибании ногтевой фаланги II пальца обе части нити перекрещиваются (4).
5. Отведение большого пальца в сторону и дальнейшее сгибание II пальца приводят к тому, что левая (темная) часть нити прилежит к ногтевой фаланге (5).
6. Распрямление II пальца сопровождается перекрестом обеих частей нитей (6).
7. Нить соскальзывает с I пальца. Дальнейшее отведение II пальца приводит к началу затягивания узла (7).
8. В результате предыдущих действий один конец нити фиксируется к ладони III и IV пальцами, а другой захватывается сложенными I и II пальцами. Узел затягивается (8).

МАЛЕНЬКИЕ
ХИТРОСТИ:



При завязывании этого узла левая часть нити должна быть значительно короче правой.

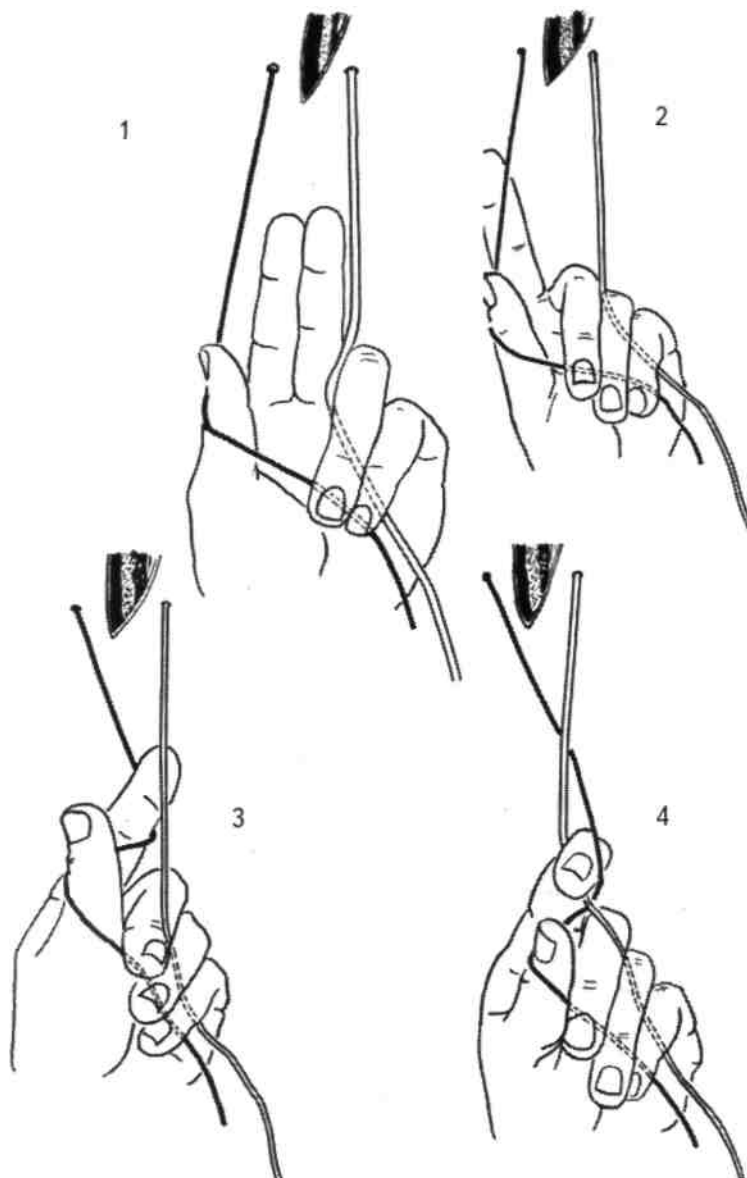


Рис. 103. Способ завязывания узла одной рукой (объяснения в тексте).

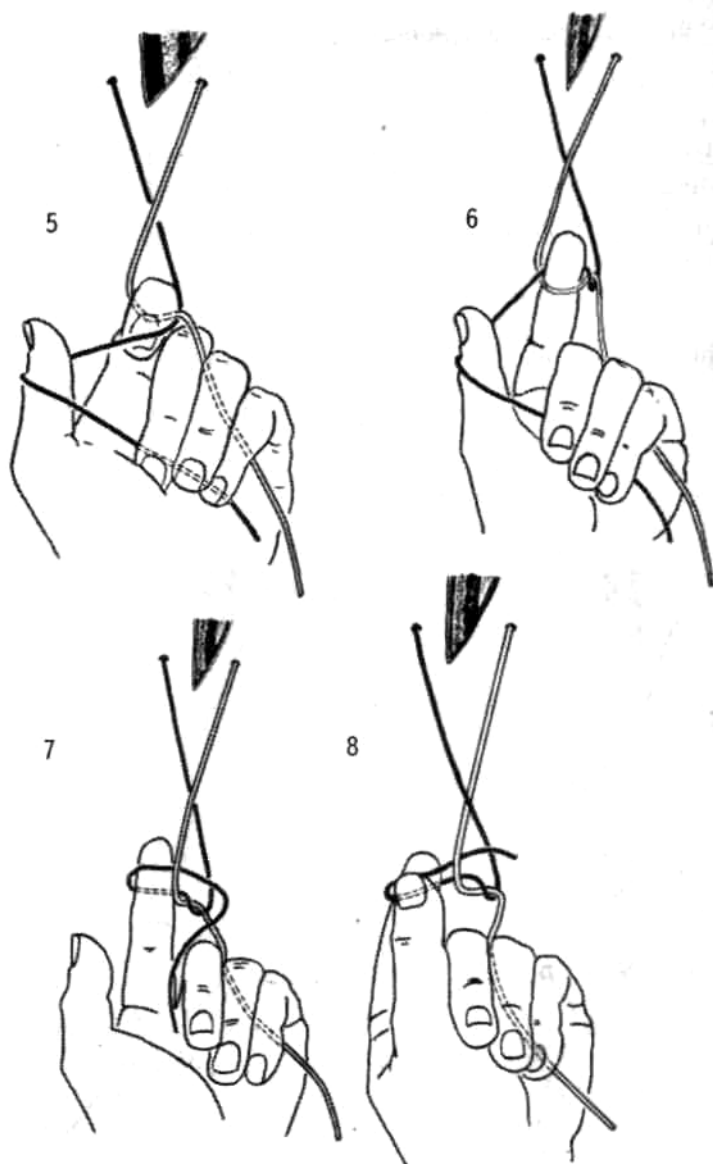


Рис. 103 (продолжение).

III. «Узел Ю. Ю. Джанелидзе» (рис. 104)

1. Правую (светлую) часть нити удерживают I и II пальцами левой руки так, чтобы она располагалась на подушечках III и IV пальцев. Левая (темная) часть нити проходит над правой и фиксируется I и II пальцами правой руки (1).
2. Левую часть нити движением правой руки обводят вокруг III пальца левой руки, перекрещивая правую часть нити (2).
3. III палец левой руки сгибают над левой частью нити — рис. 3 и проводят под правой частью нити (4).
4. III палец разгибают и фиксируют правую часть нити к IV пальцу (5).
5. Отпускают конец правой части нити I пальцем, при этом сохраняют фиксацию нити III и IV пальцами левой руки (6).
6. Руки разводят в стороны с формированием узла (7).

Рука, завязывающая узел, фиксирует нижнюю нить.

IV. «Узел Ф. Г. Углова» (рис. 105)

1. Правую (светлую) часть нити удерживают I и II пальцами левой руки. Левая (темная) часть нити проходит над правой и фиксируется I и II пальцами правой руки. При этом левая часть нити располагается на тыльной поверхности дистальных фаланг III и IV пальцев (1).
2. Подушечки III и IV пальцев правой руки находятся над правой (светлой) частью нити.

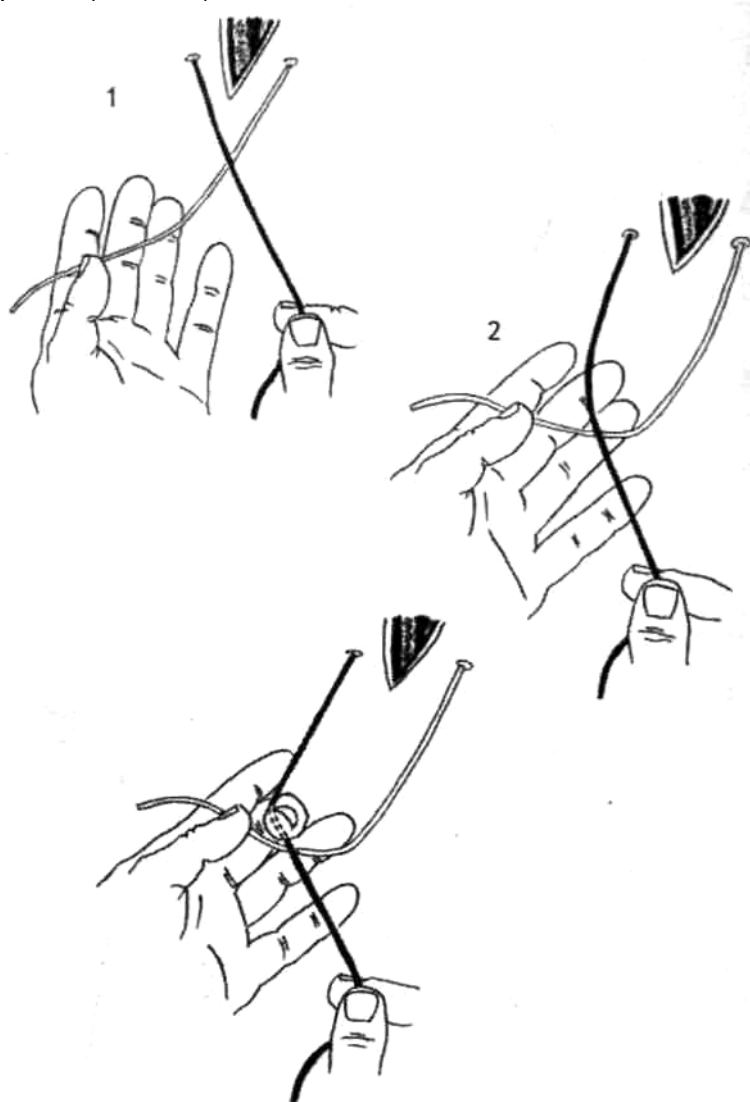


Рис. 104. Узел Джанелидзе (объяснения в тексте)

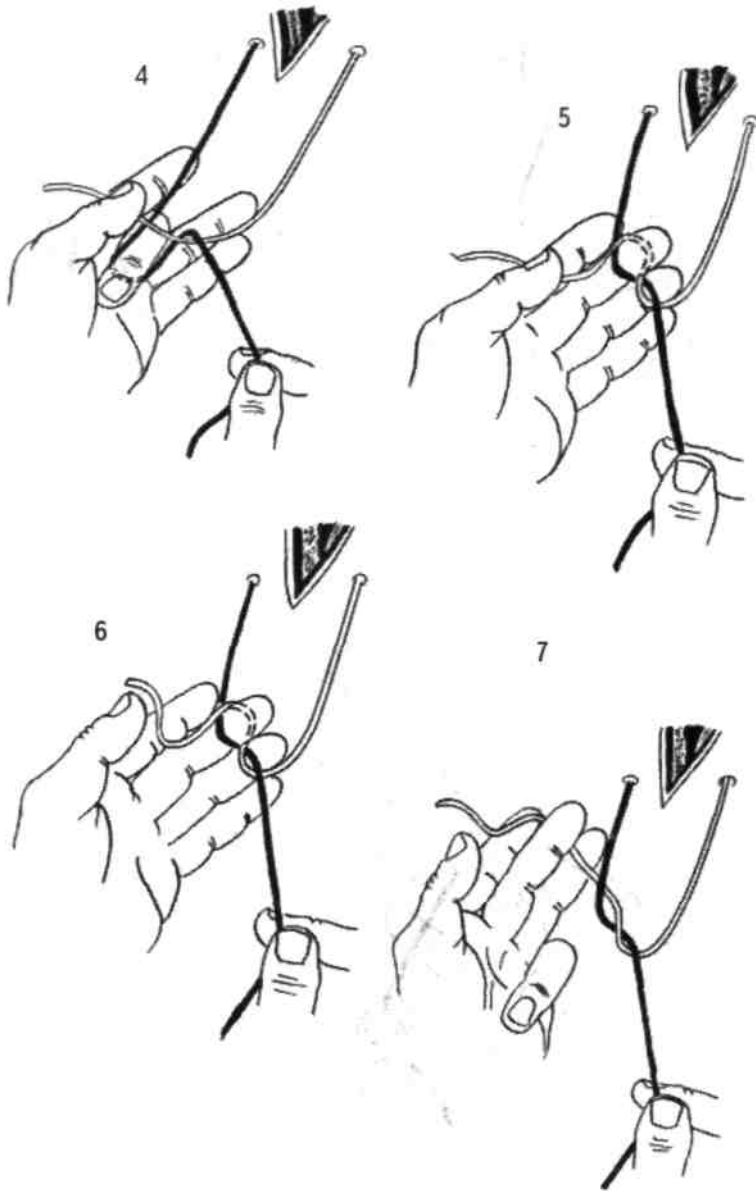


Рис. 104 (продолжение).

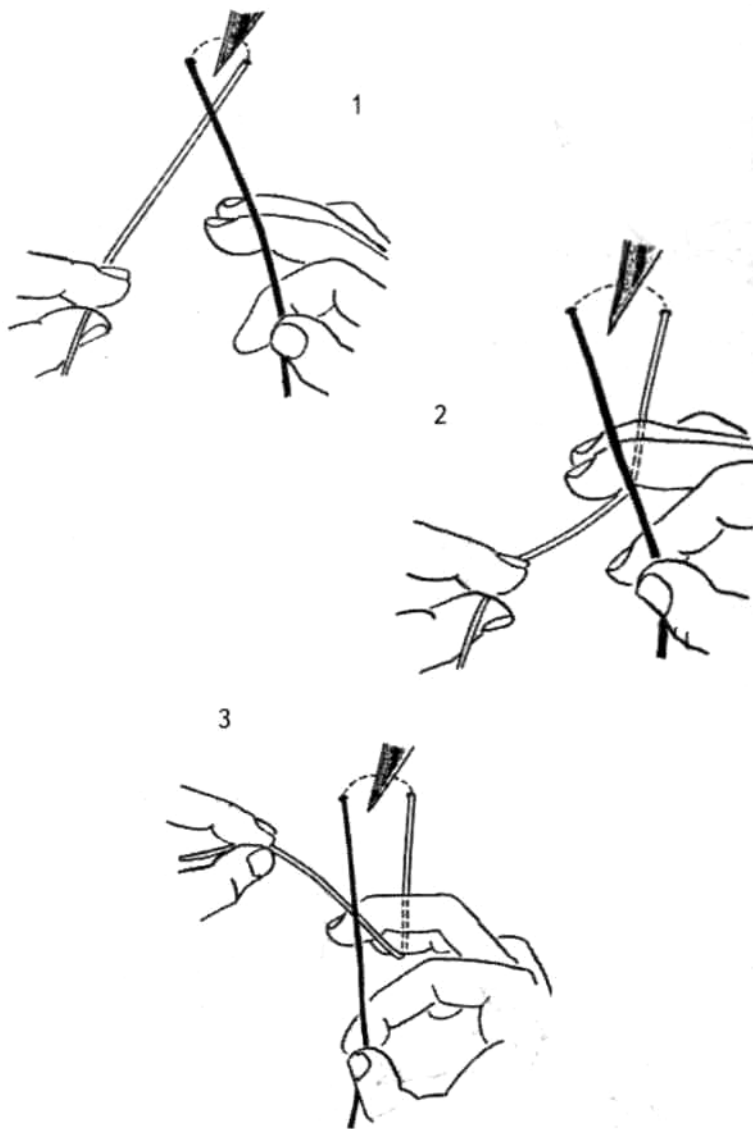


Рис. 105. Узел Углова (объяснения в тексте). 3.

3. Пальцы левой руки переводят правую часть нити от себя (2).
Сгибают III и IV пальцы правой руки, подтягивая вверх правую часть нити (3).
4. Левая рука движется вправо и вниз, а правая — влево таким образом, что левая часть нити оказывается фиксированной между III и IV пальцами правой руки (4,5).
5. Дистальный конец левой части нити освобождают I и II пальцами правой руки, оставляя ее зафиксированной между III и IV пальцами (6).
6. Руки разводят в стороны с образованием узла (7).

**МАЛЕНЬКИЕ
ХИТРОСТИ:**

Правая часть нити должна быть достаточно длинной, чтобы свободно скользить при движении левой руки вправо и вниз.



Рука, завязывающая узел, фиксирует верхнюю нить.

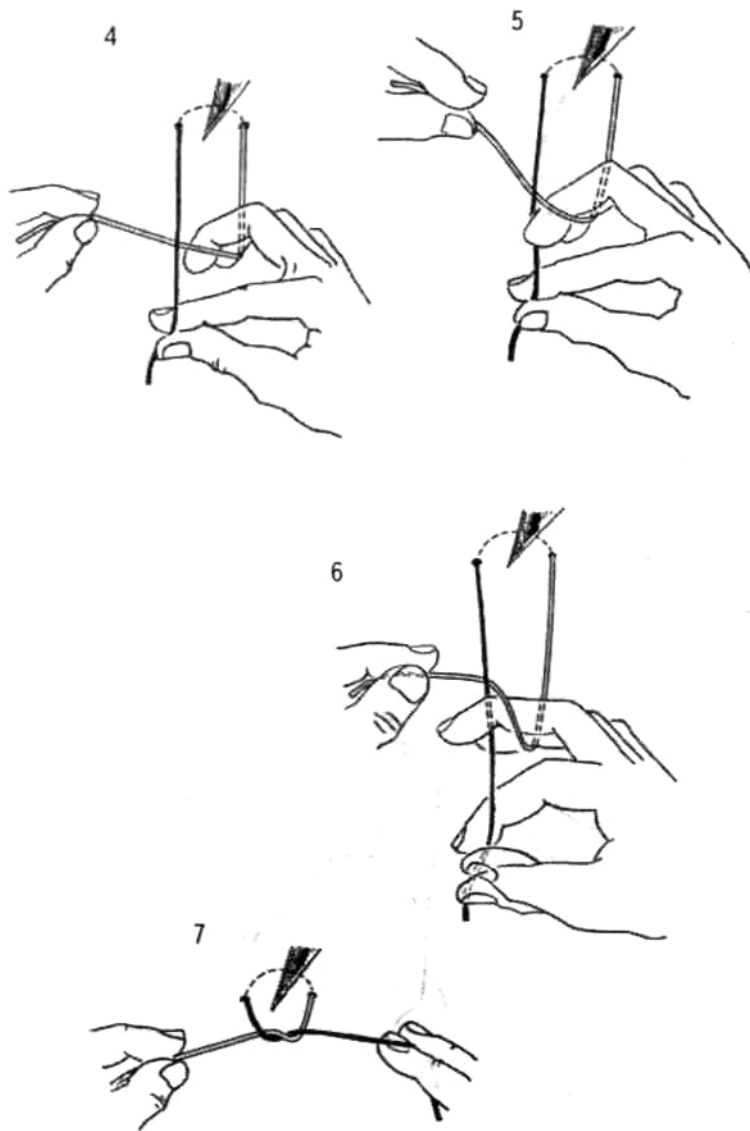


Рис. 105 (продолжение).

V. Комбинированный способ формирования хирургического узла (рис. 106)

Одновременное завязывание описанных выше узлов (например, левой рукой «узла Ю. Ю. Джанелидзе», а правой — «узла Ф. Г. Углова») позволяет сразу сформировать хирургический узел.

1. Правую (светлую) часть нити удерживают I и II пальцами левой руки так, чтобы она располагалась на подушечках III и IV пальцев. Левая (темная) часть нити проходит над правой и фиксируется I и II пальцами правой руки. При этом левая часть нити располагается на тыльной поверхности ногтевых фаланг III и IV пальцев правой руки (1).
2. Левую часть нити движением правой руки обводят вокруг III пальца левой руки, перекрещивая правую часть нити (2).
3. III и IV пальцы правой руки сгибают и захватывают ими правую часть нити (3). При «опускании» и выпрямлении этих пальцев происходит фиксация ими левой нити ногтевыми фалангами III и IV пальцев. III палец левой руки сгибается над левой частью нити и проходит под правой частью нити.
4. III палец разгибается и фиксирует часть правой нити к IV пальцу (4).

5. I и II пальцы обеих рук отпускают нити, которые остаются фиксированными только III и IV пальцами. Руки разводят в стороны с формированием хирургического узла (5).

Та рука, которой завязывают узел Джанелидзе, находится снизу.

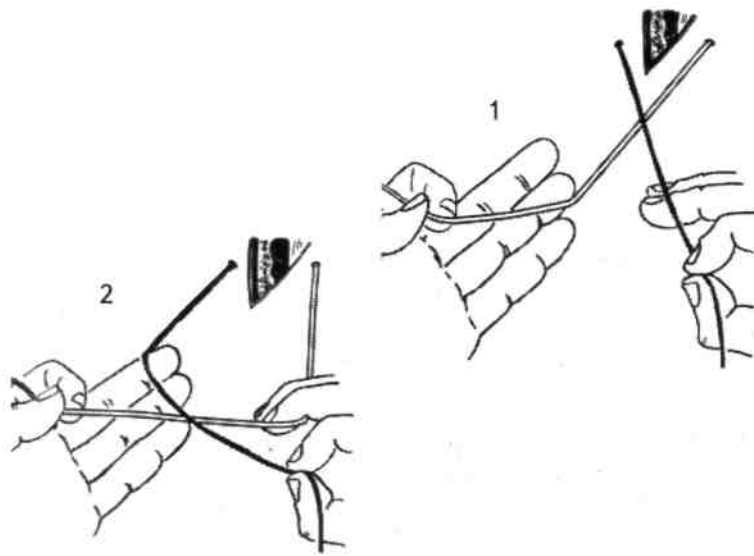


Рис. 106. Комбинированный способ формирования узла (объяснения в тексте).

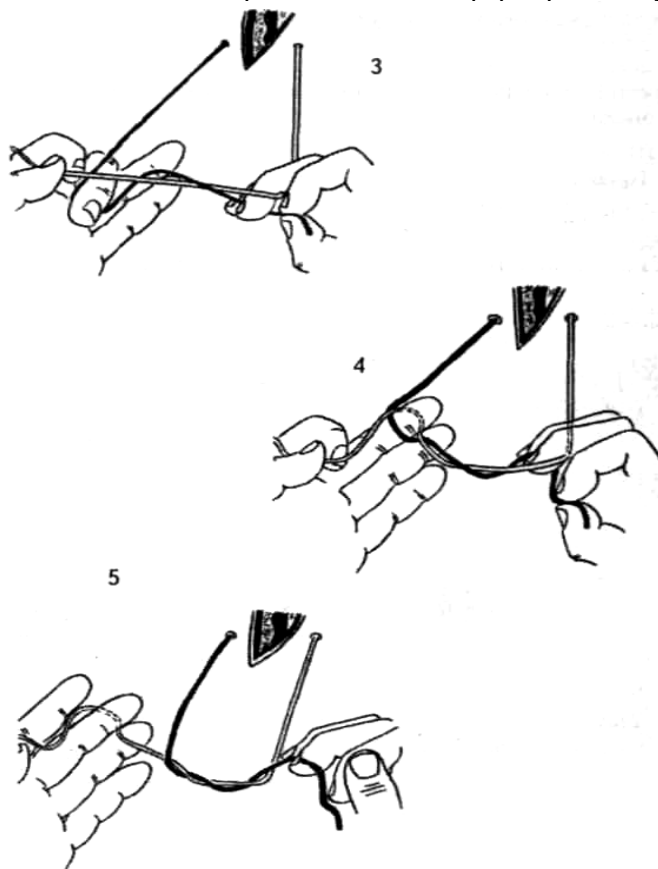


Рис. 106 (продолжение).

VI. Узел с перекрещиванием нити на дистальной фаланге III пальца (рис. 107)

1. Левую (темную) часть нити проводят с тыльной поверхности IV пальца на его ладонную поверхность и фиксируют между I и III пальцами левой руки. Правая рука фиксирует правую часть нити (1).
2. Правой рукой правую (светлую) часть нити укладывают на подушечку III пальца, перекрещивая спереди дистальный конец левой части нити (2).
3. Раздвигают III и IV пальцы левой руки. Правую часть нити проводят между ними (3).
4. III и IV пальцы левой руки сдвигают и фиксируют правую часть нити. Правая рука отпускает дистальный конец правой нити и фиксирует дистальный конец левой части нити.
5. Руки разводят в стороны с формированием узла (4).

VII. Узел с двойным обвиванием нити на II и III пальцах (рис.108)

1. Правую (светлую) часть нити удерживают между I—II пальцами левой руки так, что ногтевые фаланги II—III пальцев остаются свободными (1). Левая (темная) часть нити находится в правой руке.
2. Левую часть нити дважды обводят правой рукой вокруг дистальных фаланг II и III пальцев левой руки (2,3).
3. II и III пальцы левой руки переводят в вертикальное положение так, чтобы правая часть нити проходила над петлями левой части и фиксировалась между кончиками II и III пальцев левой руки (4).
4. I палец левой руки отпускает кончик правой части нити; руки разводят в стороны с формированием хирургического узла (5).

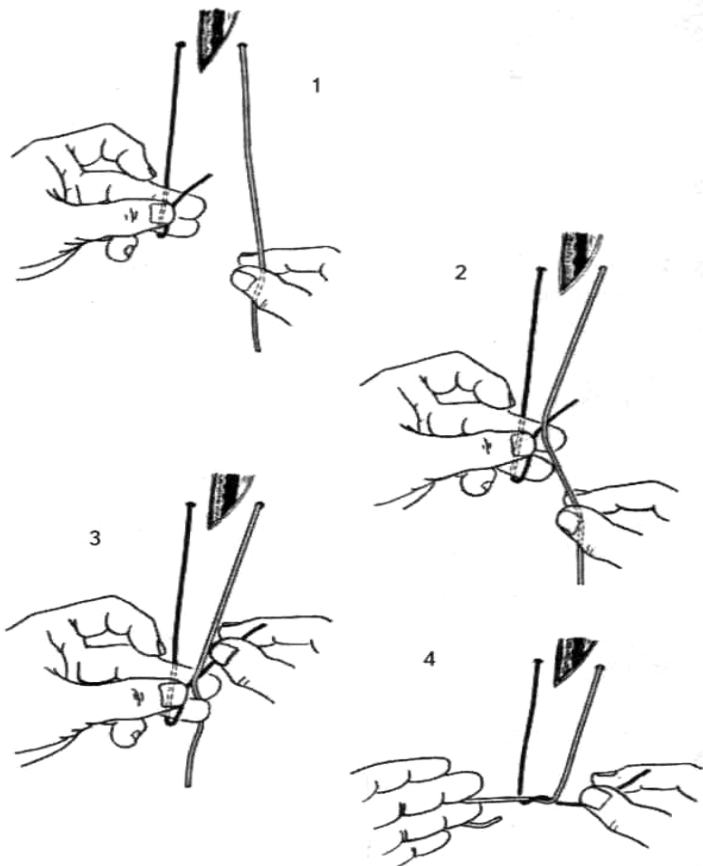


Рис. 107. Узел с перекрещиванием нити на дистальной фаланге III пальца (объяснения в тексте).

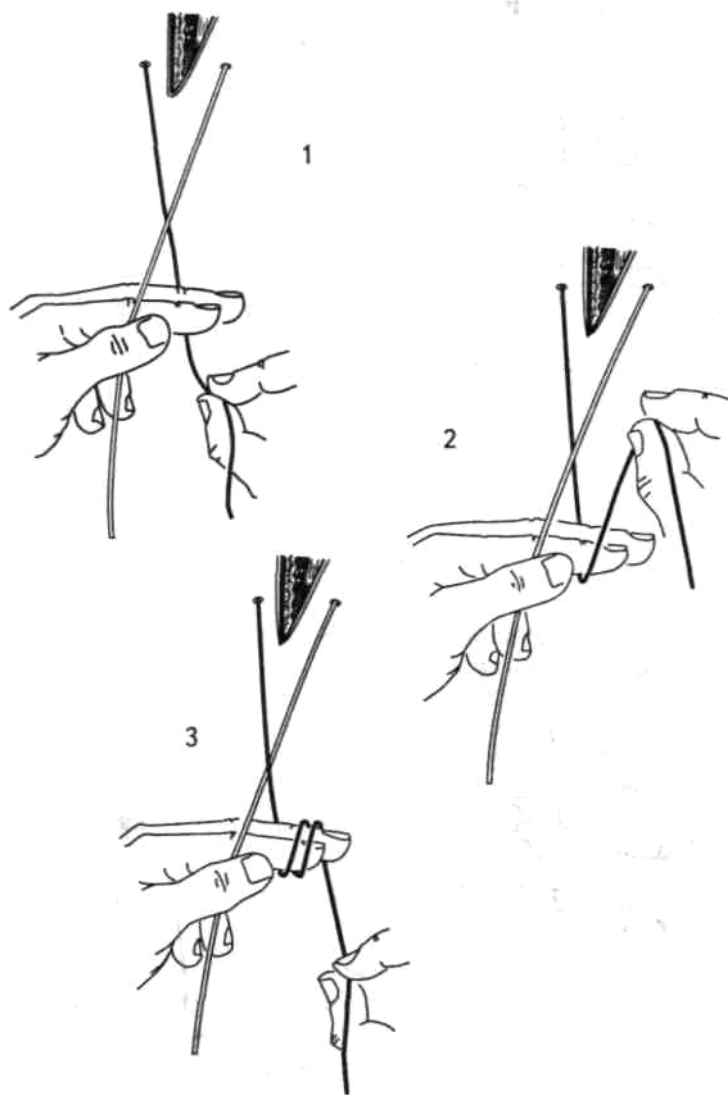


Рис. 108. Узел с двойным обвиванием нити на II и III пальцах (объяснения в тексте).

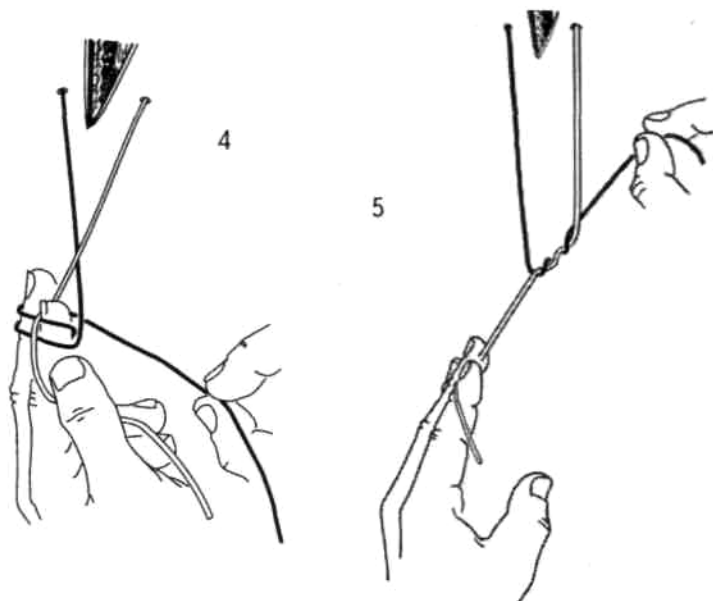


Рис. 108 (продолжение).

VIII. Образование узла за счет перекрещивания нити между IV и V пальцами (рис.106)

1. Правую (светлую) часть нити удерживают I и II пальцами левой руки. Левая (темная) часть

- нити проходит над правой и фиксируется I и II пальцами правой руки. При этом левая часть нити располагается на тыльной поверхности ногтевых фаланг III и IV пальцев правой руки (1).
2. Подушечки III и IV пальцев правой руки располагаются над правой частью нити (2).
 3. При сгибании III и IV пальцев правой руки оттягивают вниз петлю правой части нити. Этими же пальцами фиксируют свободный конец левой части нити (3).
 4. III—IV пальцы правой руки разгибают, зафиксировав ими свободный конец левой части нити (4).
 5. I—II пальцы правой руки разжимают, руки разводят в стороны с формированием узла (5).

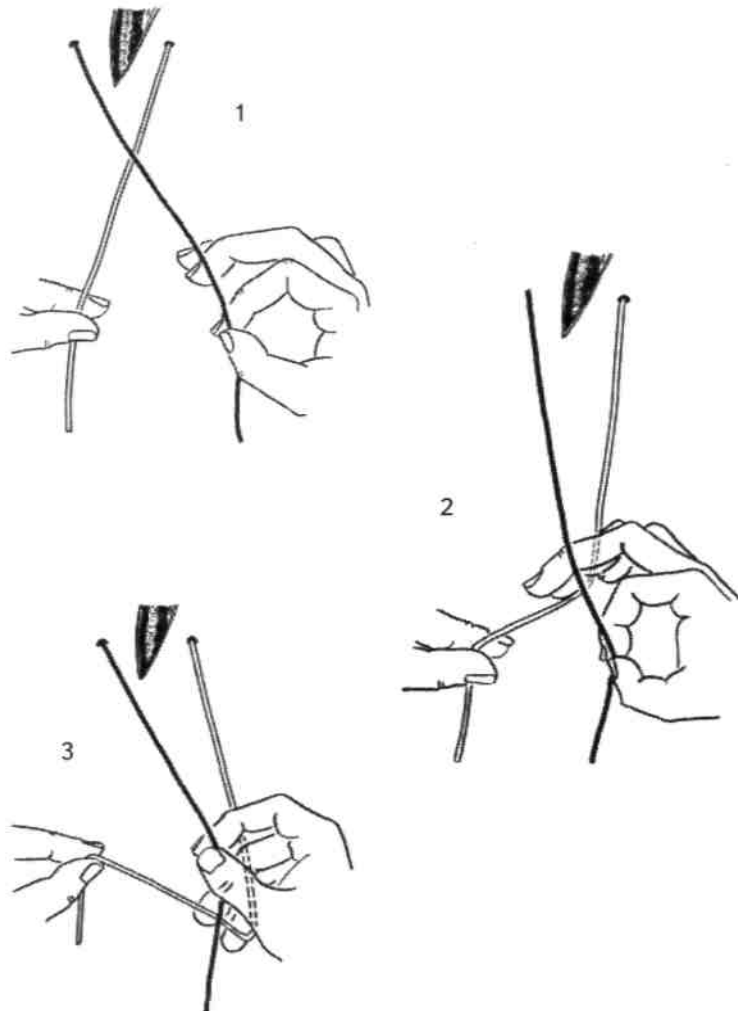


Рис. 109. Узел за счет перекалывания нити между IV и V пальцами (объяснения в тексте)

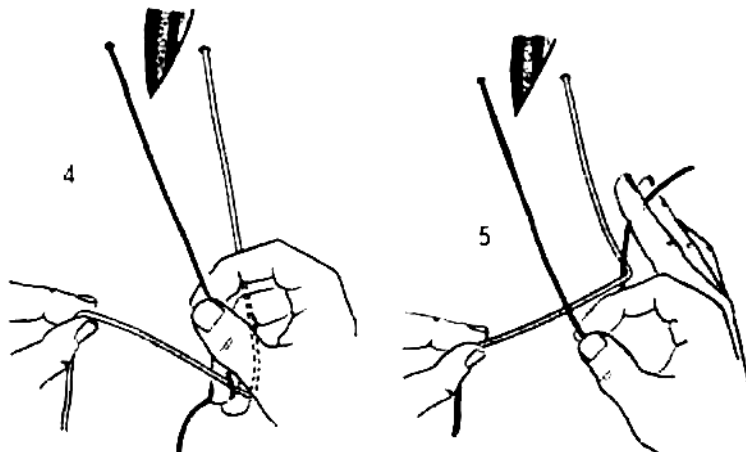


Рис. 109 (продолжение).

Возможны различные комбинации описанных способов завязывания узлов.

8.2. ИНСТРУМЕНТАЛЬНЫЕ СПОСОБЫ ЗАВЯЗЫВАНИЯ УЗЛОВ

Применение инструментальных (аподактильных) способов завязывания узлов (рис. 110) обусловлено:

- использованием микрохирургической техники;
- применением видеоэндоскопического способа выполнения операции;
- важностью сохранения абсолютной асептичности раны;
- необходимостью надежного завязывания узлов на дне узкой глубокой раны;
- короткими концами нити;
- важностью экономии шовных материалов.

Завязывание узлов инструментальным способом возможно в следующих вариантах:

- одним инструментом (с помощью руки) (рис. 111);
- двумя инструментами (пинцетом и зажимом) (рис. 112);
- двумя инструментами (пинцетами);
- двумя инструментами (зажимами).

Наиболее распространенный аподактильный способ завязывания узлов состоит из ряда этапов (рис. 113).

1. Левая (темная) часть нити лежит свободно (1).
2. Правую (светлую) часть нити переводят на левую сторону и конец ее фиксируют, например, пинцетом (2).
3. Конец правой части нити оборачивают вокруг сомкнутых концов подведенного инструмента (пинцета или зажима) (3).
4. Для образования обычного узла выполняют однократное обвивание нити вокруг зажима, для формирования хирургического производят два оборота (4).
5. Зажим подводят к свободному концу левой части нити, раскрывают бранши зажима и фиксируют конец левой части нити (5).

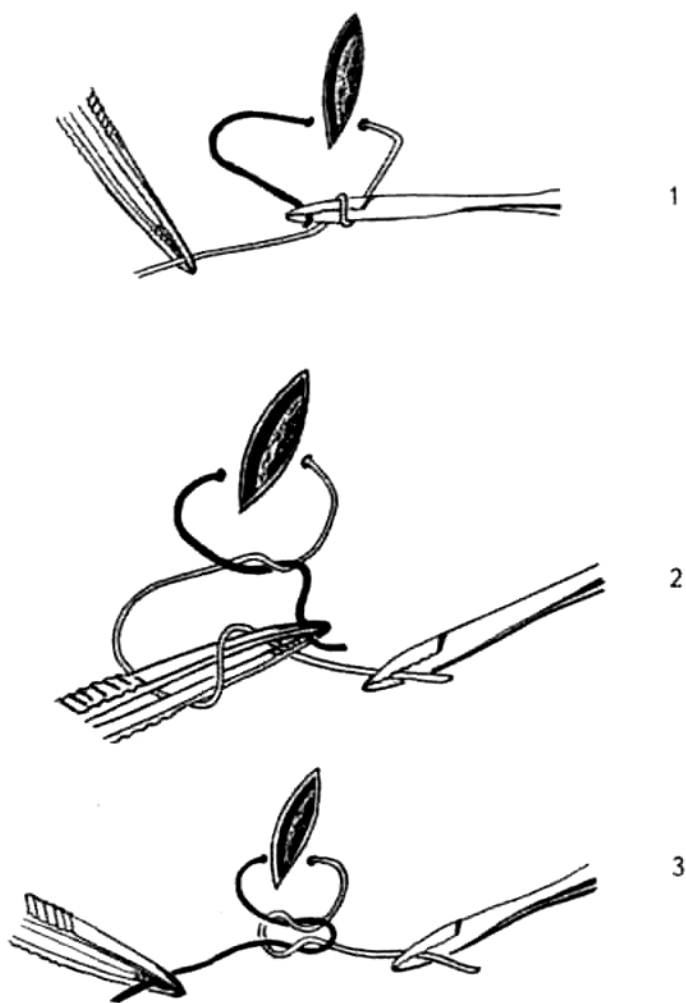


Рис. 110. Аподактельное завязывание морского узла: 1 — перекрещивание нитей, 2 — образование второй петли, 3 — затягивание морского узла.



Рис. 111. Использование одного инструмента для образования петли.

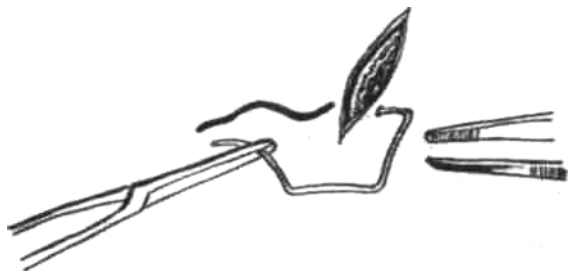

Рис. 112. Образование петли двумя инструментами.

6. Оба инструмента разводят в стороны с образованием узла (6).

МАЛЕНЬКИЕ
ХИТРОСТИ:

Для формирования морского узла начальный оборот нити (первый узел) выполняют вокруг правого инструмента, а последующий — вокруг левого.

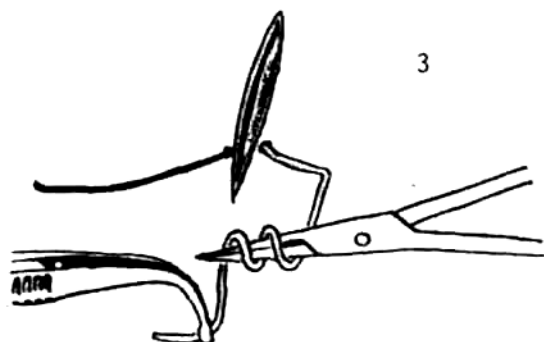
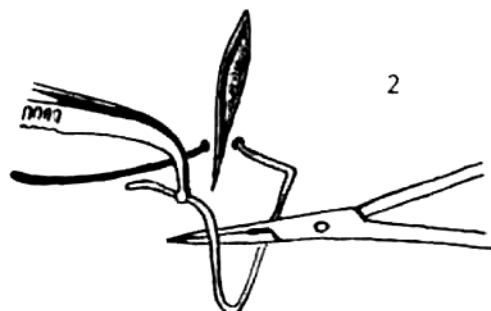
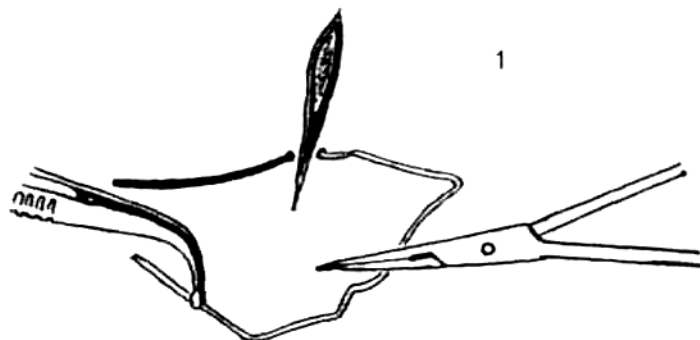


Рис. 113. Основные этапы образования петли аподактильным способом (объяснения в тексте).

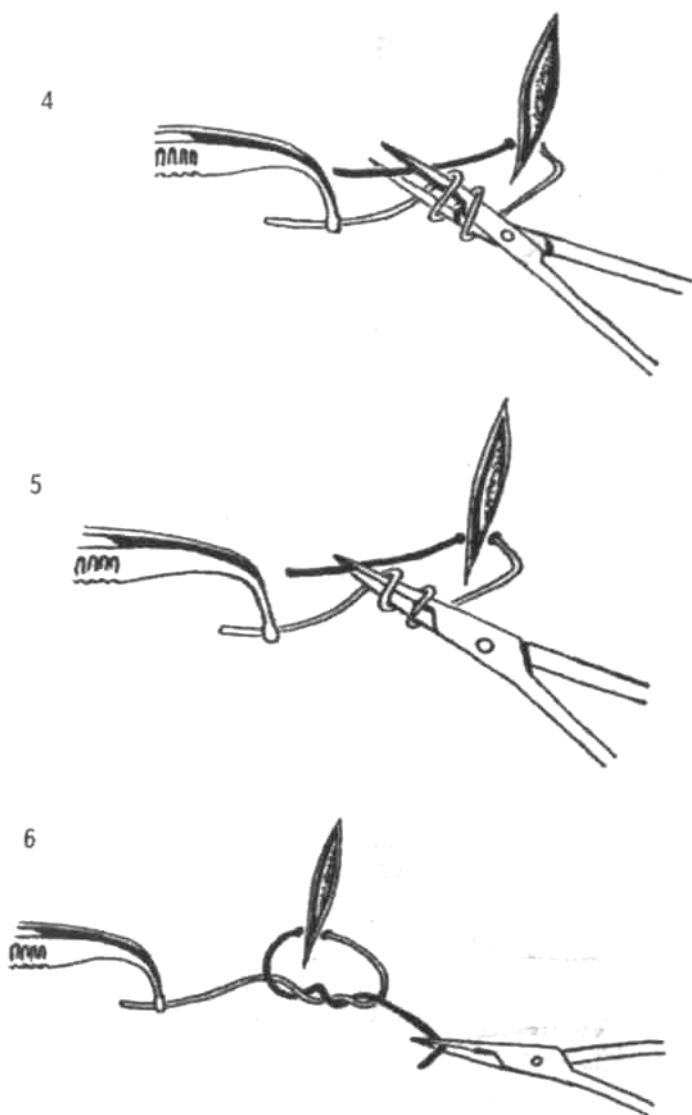


Рис. 113 (продолжение).

ВНИМАНИЕ!

Обязательным условием правильного выполнения этого способа является расположение инструментов навстречу друг другу в одной плоскости.



В глубоких ранах с углом операционного действия менее 90° использование этого способа затруднено. В этих случаях рекомендуются следующие оригинальные варианты.

I. Способ завязывания петли после предварительного образования «треугольника» (рис. 114)

1. Правый инструмент фиксирует правую часть нити, левый — левую (1).
2. Левый инструмент укладывают сверху на правую часть нити так, чтобы получился треугольник, сторонами которого являются левый инструмент и обе части нити (2).

3. Правый зажим сверху проводят в образовавшийся треугольник (3).
4. Левый зажим перемещают по направлению «к себе».
5. Раскрывают концы правого зажима, освобождают правую часть нити, после чего концы зажима смыкают.
6. Правый зажим перемещают по направлению «к себе», за счет чего конец нити извлекают из образовавшейся петли (4).
7. Правым зажимом фиксируют свободный конец правой нити; затягивают узел.

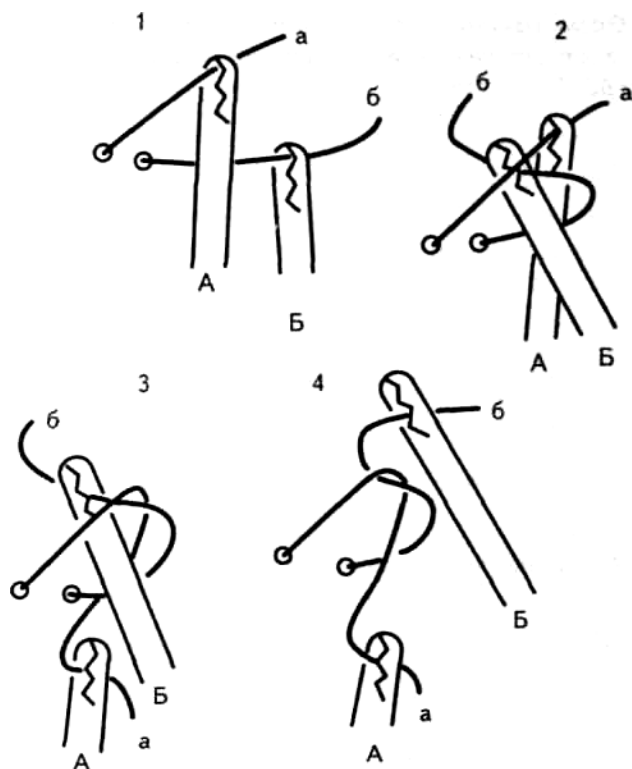


Рис. 114. Предварительное образование треугольника в процессе формирования узла, а, б — левая и правая части, А, Б — зажимы (объяснения в тексте).

МАЛЕНЬКОЕ
ХИТРОСТИ:



Определяющим моментом служит перевод нити правым зажимом через левый зажим.

Правая часть нити должна быть короче левой.

II. Образование петли после предварительного перекрещивания нити и поворота места перекреста на 180° (рис. 115)

- Правую часть нити укладывают над левой с образованием дуги, выпуклостью обращенной книзу (1).
- Левым зажимом фиксируют перекрест нитей (2).
- Правый зажим проводят под левой частью нити и фиксируют свободный конец правой части нити (3).
- Левым зажимом освобождают перекрест и фиксируют свободный конец левой части нити. Зажимы взаимно перемещают в переднезаднем направлении с образованием узла (4).

МАЛЕНЬКИЕ
ХИТРОСТИ:



Левый зажим должен точно фиксировать место перекреста или участок сразу после него (не следует захватывать нити до их перекреста — выполнение узла становится невозможным).

III. Образование петли после предварительного перекрещивания нити и смены ведущих инструментов (рис. 116).

1. Правую часть нити укладывают над левой с образованием дуги, выпуклостью обращенной книзу (1).
2. За счет вращения левого зажима по оси свободный конец правой части нити вводят в центр дуги с формированием петли (2).
3. Правым зажимом фиксируют свободный конец правой части нити (3).
4. Левым зажимом освобождают перекрест и фиксируют конец левой нити (4).
5. Узел затягивают.

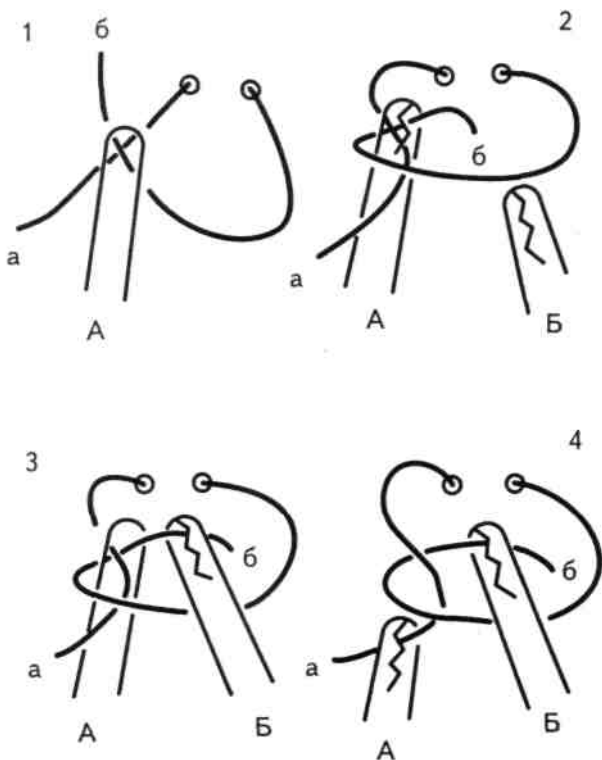


Рис. 115. Образование петли после предварительного перекрещивания нити и поворота места перекреста на 180° . а, б — левая и правая части нити; А, Б — зажимы (объяснения в тексте).

МАЛЕНЬКИЕ
ХИТРОСТИ:



Важно зафиксировать перекрест относительно короткого конца левой части нити и дальнего конца дуги правой части нити.

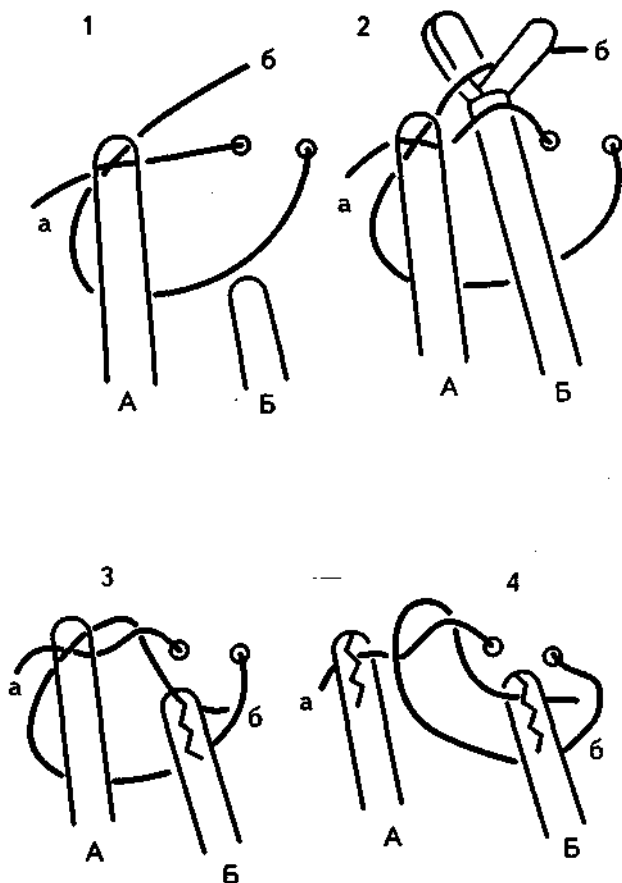


Рис. 116. Образование петли после предварительного перекрещивания нити и смены ведущих инструментов, а, б — левая и правая части нити; А, Б — зажимы (объяснения в тексте).

IV. Образование петли с помощью нижней дуги и фиксации свободного конца нити (рис. 117.)

1. Левую часть нити фиксируют левым зажимом и переводят вправо поверх правой части нити (1).
2. Левый зажим проводят спереди от правой части нити и кзади от левой части.
3. Правый зажим раскрывают.
4. Левым зажимом левую часть нити укладывают между браншами правого зажима, который и фиксирует левую часть нити (2).
5. Левым зажимом фиксируют правый конец нити (3).
6. Правый зажим перемещают назад с формированием узла (4).

Левая часть нити должна быть расположена поверх правой.

ВНИМАНИЕ!



**V. Образование петли после фиксации
нижней дуги (рис. 115.)**

1. Правую часть нити укладывают над левой с образованием дуги, выпуклостью обращенной книзу. Левым зажимом фиксируют конец правой части нити (1).
2. Правый зажим проходит спереди от правой части нити и сзади от левой и фиксирует конец правой части нити (2).
3. Левым зажимом освобождают правую часть нити (3).
4. Левым зажимом фиксируют левую часть нити и узел затягивают путем перемещения инструментов спереди назад (4).

ВНИМАНИЕ!



Левый зажим должен располагаться над дугой правой части нити, которая находится спереди от левой части нити.

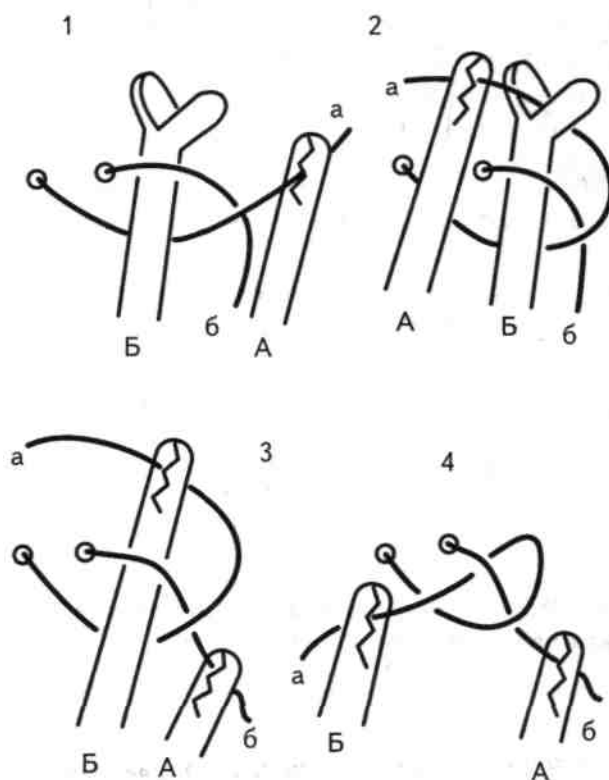


Рис. 117. Образование петли с помощью нижней дуги и фиксации свободного конца нити.
а, б — левая и правая части нити; А, Б — зажимы (объяснения в тексте).

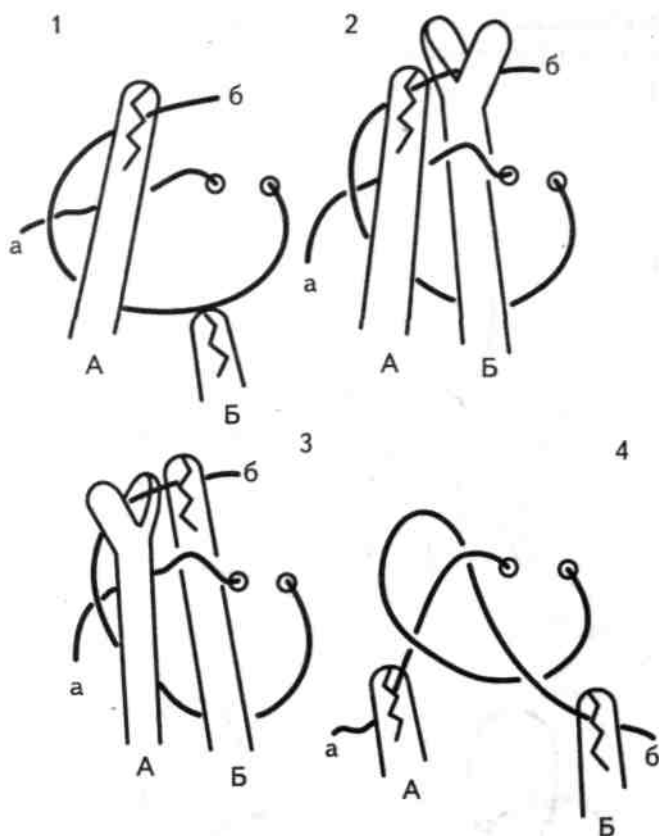


Рис. 118. Образование петли после фиксации нижней дуги, а, б — левая и правая части нити; А, Б — зажимы (объяснения в тексте).

VI. Завязывание узла после предварительного образования петли одного из концов нити (рис. 119.)

1. Правая часть нити образует петлю, начальный отдел которой расположен кпереди от конца нити (1).
2. Перекрест фиксируют правым зажимом (1).
3. В образованную петлю в направлении «от себя» проводят левый зажим, который фиксирует конец левой части нити (2).
4. При вытаскивании левого зажима из петли формируется узел (3).

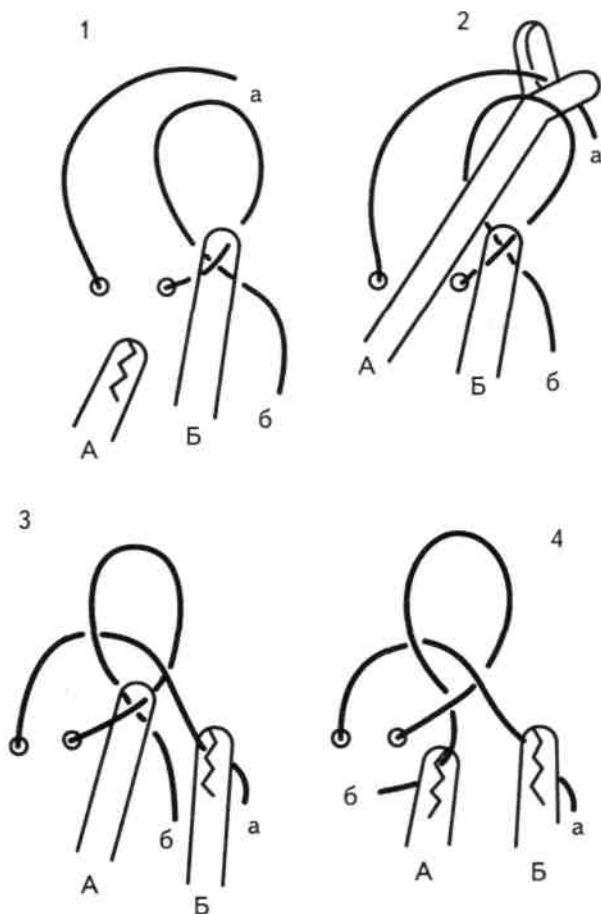


Рис. 119. Завязывание узла после предварительного образования петли одного из концов нити. а, б — левая и правая части нити; А, Б — зажимы (объяснения в тексте).

- 5 Размыкают бранши правого зажима, перекрест правой части нити освобождают и правый зажим фиксирует конец правой части нити.
6. Зажимы разводят в стороны, узел затягивают (4).

МАЛЕНЬКИЕ ХИТРОСТИ:

Важно расположить образованную петлю правой части нити над концом левой.



ВНИМАНИЕ!

Представленные оригинальные способы позволяют производить завязывание узлов концами зажимов, сходящимися под острым углом, при очень коротких концах нитей, в условиях ограниченного пространства. В зависимости от того, какой инструмент является ведущим, могут быть завязаны простой, морской и хирургический узлы.



Во время завязывания узлов как ручным, так и инструментальным способом оба конца нити должны находиться в натянутом состоянии. Ослабление (провисание) концов нити может привести к образованию некачественного узла.

Успех операции, помимо других факторов, зависит не от скорости завязывания узлов, а от качества их формирования.

9. СПОСОБЫ ВРЕМЕННОЙ ФИКСАЦИИ УЗЛОВ

ВНИМАНИЕ!



При затягивании петли концы пальцев или инструментов должны быть максимально приближены к узлу.

Большое расстояние между уровнями узла и кончиками пальцев сопровождается оттягиванием тканей вместе с узлом. Это может привести к повреждению тканей и соскальзыванию узла.

При затягивании узла оба конца нити должны составлять прямую линию (рис. 120, 121).

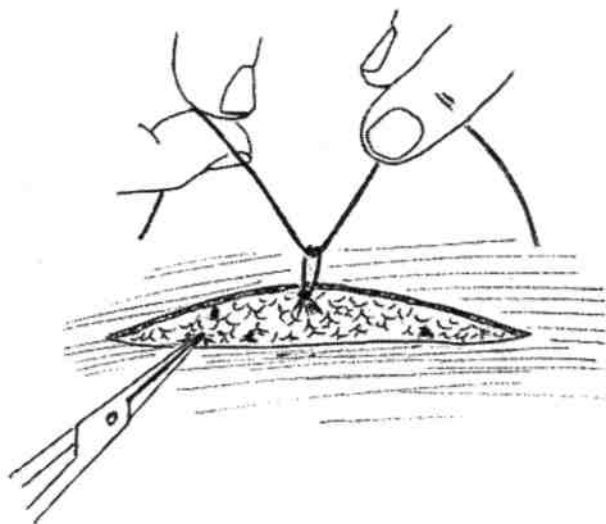


Рис. 120. Неправильное затягивание узла (кончики пальцев находятся от узла на большом расстоянии).

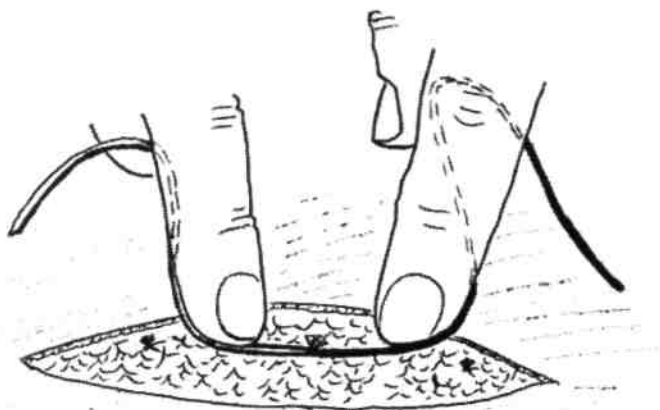


Рис. 121. Правильное затягивание узла (кончики пальцев расположены вблизи узла).

При соединении краев раны сложной формы или образованных плотными малоэластичными тканями, а также при использовании шовного материала с повышенным коэффициентом скольжения в ряде случаев возникает необходимость временной фиксации сформированных петель. Для этого могут быть использованы некоторые технические приемы.

1. Прижатие узла к подлежащим тканям кончиком пальца (рис. 122).
2. Фиксация узла кончиком инструмента (сложенными браншами пинцета, кровоостанавливающего зажима) (рис. 123).

На хирургическом жаргоне это называется «наступить на узел».

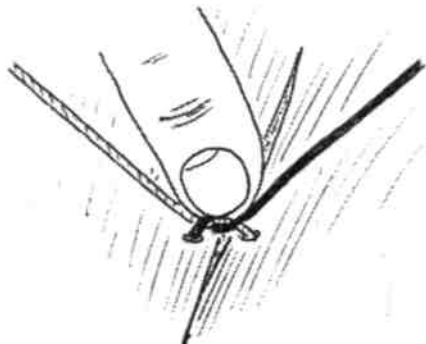


Рис. 122. Фиксация узла кончиком пальца.

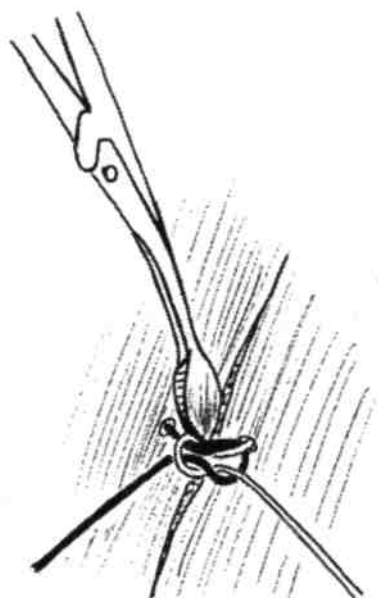


Рис. 123. Фиксация узла с помощью кончика инструмента.

ВНИМАНИЕ!



Недопустима фиксация узла между сомкнутыми кончиками инструментов (особенно кровоостанавливающего зажима), так как это приведет к повреждению концов нити (рис. 124).

3. «Стопорящий» эффект завязывания кругового узлового шва может быть достигнут поворотом концов нити перпендикулярно плоскости узла (рис. 125).
4. Сочетание натяжения одного конца нити с обвиванием вокруг него другого ее конца (рис. 126).

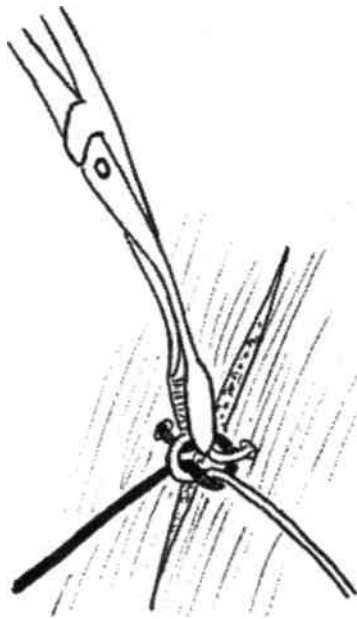

Рис. 124. Неправильная фиксация узла кончиками кровоостанавливающего зажима.

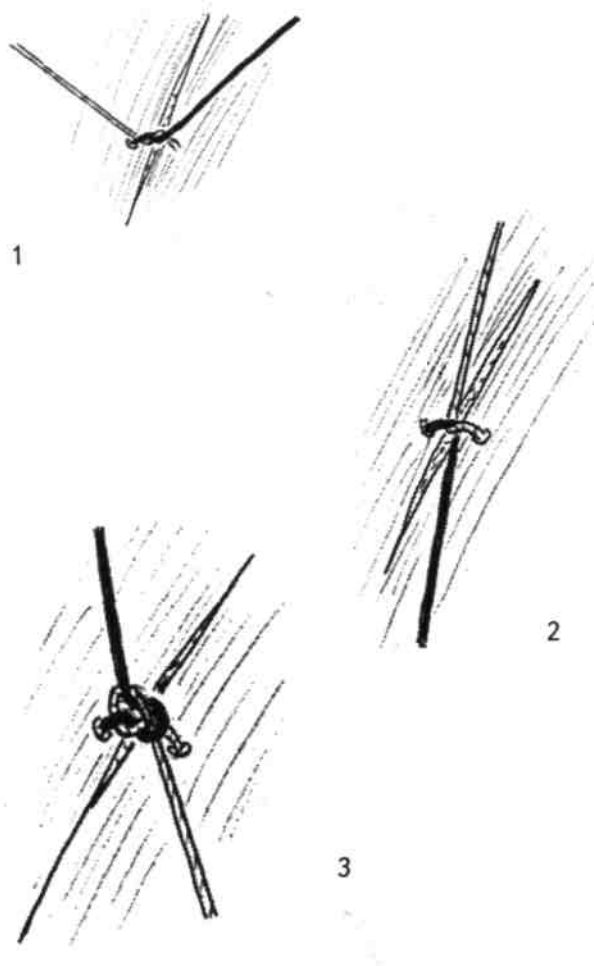


Рис. 125. Концы нити, ориентированные перпендикулярно плоскости узла:
1 — концы нити, ориентированные в плоскости узла, 2 — концы нити, повернутые перпендикулярно узлу,
3 — затягивание узла.

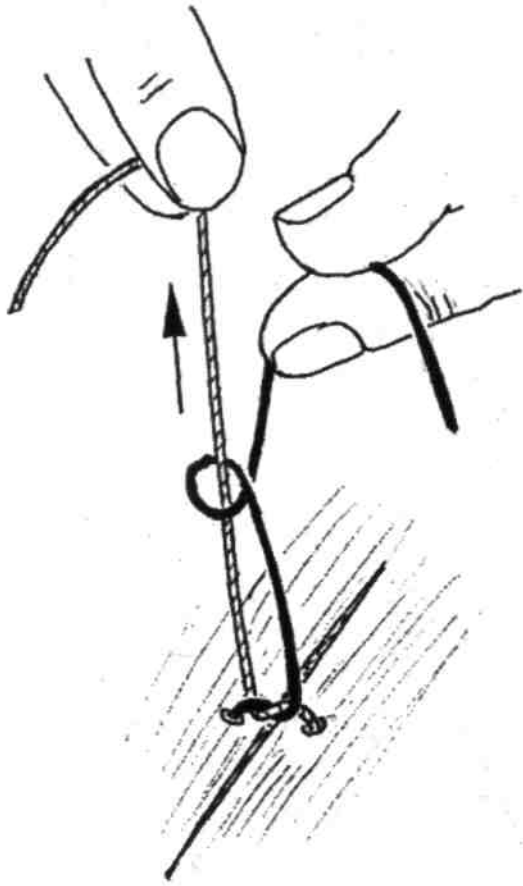


Рис. 126. Фиксация узла натяжением одного из концов нити

10. МЕТОДИКА СНЯТИЯ ШВОВ

Сроки снятия швов варьируют в широких пределах в зависимости от локализации и динамики заживления раны. Как правило, узловые швы с линейных ран удаляют способом «деления пополам» на 5-й, 7-й и 9-й дни. При снятии швов с раны сложной конфигурации раньше всего их снимают с вершин лоскутов (5-е сутки), каждый второй шов — на 7-й, а оставшиеся швы — на 9-й день.

ВНИМАНИЕ!



Для улучшения заживления краев раны и облегчения снятия швов узлы должны быть смещены на одну из сторон от линии раны;

Для снятия швов следует использовать хирургические пинцеты и остроконечные ножницы. Применение лезвия скальпеля для этой цели недопустимо.

Техника снятия узловых швов

1. После предварительной обработки краев раны (зоны шва) раствором антисептика хирургическим пинцетом фиксируют узел.
2. Шов подтягивают на 2-3 мм так, чтобы появилась та часть нити, которая находилась под кожей. *При этом видно ее характерное беловатое окрашивание.*
3. Остроконечными ножницами пересекают нить в области характерного окрашивания под узлом.
4. Нить извлекают и укладывают на салфетку или марлевый шарик.

МАЛЕНЬКИЕ
ХИТРОСТИ:



1. Для максимальной атравматичности этого действия руки хирурга должны иметь опору.
2. После пересечения нити приоткрытыми кончиками ножниц можно придержать кожу во время вытягивания нити.

Удаление адаптирующих узловых швов

1. Пинцетом подтягивают ту часть нити, которая находится на поверхности кожи на стороне, противоположной узлу.
2. Пересекают у поверхности кожи часть нити, которая проходит внутрикожно.
3. Разрезают нить, проходящую в подкожной жировой клетчатке.
4. Захватив узел, нити вытягивают.

МАЛЕНЬКИЕ
ХИТРОСТИ:



Марлевым шариком придерживают или даже слабо оттягивают кожу по линии шва в направлении, противоположном движению нити.

При снятии **непрерывных двухрядных швов длиной свыше**

10 см подтягивают и перерезают обе нити под одним из узлов. Подтягивая оставшийся узел, отдельно захватывают подкожную нить, вытягивают ее и пересекают непосредственно у узла. Оставшуюся интрадермальную нить вытягивают в более поздние сроки, придерживая марлевым шариком кожу и осторожно оттягивая ее рукой в противоположном направлении.

В завершение кожный рубец обрабатывают антисептиком.

СПИСОК РЕКОМЕНДУЕМОЙ ЛИТЕРАТУРЫ

1. *Бурых М. П.* Операционная техника. Тесты, ответы, комментарии. — Харьков, 1995.— 132 с.
2. *Бурых М. П.* Основы технологии хирургических операций. - Харьков: РА и ООО «Знание», 1998. - 480 с.
3. *Буянов В. М., Егиев В. И., Удотов О. А.* Хирургический шов. - М.: ТОО «Рapid-Принт», 1993. - 104 с.
4. *Григорьев Е. Е.* Приемы и способы, позволяющие надежно и быстро завязывать узлы при проведении хирургических операций (советы молодым хирургам). — СПб: Изд-во Буковского, 1996. — 143 с.
5. *Золтан Я.* Cicatrix optima. Операционная техника и условия оптимального заживления раны. — Будапешт: Изд-во АН Венгрии, 1983. - 175 с.
6. *Слепцов И. В., Черников Р. А.* Узлы в хирургии. — СПб: Са-лит-медкнига, 2000. — 176 с.
7. *Федоров И. В., Сигал Е. И., Одинцов В. В.* Эндоскопическая хирургия. - М.: ГЭОТАР «Медицина», 1998. - 350 с.

ОБ АВТОРАХ

Семенов Геннадий Михайлович, д-р мед. наук, профессор, заведующий кафедрой оперативной хирургии и клинической анатомии Санкт-Петербургского государственного медицинского университета им. акад. И. П. Павлова.

Петришин Владимир Леонидович, канд. мед. наук, доцент кафедры оперативной хирургии и клинической анатомии Санкт-Петербургского государственного медицинского университета им. акад. И. П. Павлова.

Ковшова Марина Васильевна, канд. мед. наук, доцент кафедры оперативной хирургии и клинической анатомии Санкт-Петербургского государственного медицинского университета им. акад. И. П. Павлова.